3º Ed. · 2021

LUIZ M. F. LEITE
GISELE R. DA COSTA

ATLAS DE ANATOMIA VETERINÁRIA & IMAGINOLOGIA

Osteologia, Miologia, Órgãos, RX e US

RG

AUTORES

LUIZ M. F. LEITE

Acadêmico de Medicina Veterinária – 6º Semestre UCDB. Monitor dos setores de Anatomia e Imagem.

Edição:

GISELE R. DA COSTA

Acadêmica de Medicina Veterinária – 6º Semestre UCDB.

Revisado por:

Dra. ROSALIA M. I. ZULIM

Médica Veterinária, Doutora em Imaginologia, atua como professora na UCDB.

Colaborador:

M. V. JOÃO P. L. FRANCO

Médico Veterinário Ultrassonografista, Especialista em Microbiologia e Parasitologia.

UNIVERSIDADE CATÓLICA DOM BOSCO (UCDB) – CAMPO GRANDE, MS – 04/11/2021

SUMÁRIO:

CABEÇA E PESCOÇO.....04
PLANOS ANATÔMICO.....16
COLUNA E COSTELAS 17
MEMBROS TORÁCICOS.....30
MEMBROS PÉLVICOS.....39
MIOLOGIA.....46
ÓRGÃOS & SISTEMAS.....59
SISTEMA RESPIRATÓRIO.....60
SISTEMA CIRCULATÓRIO.....64
SISTEMA DIGESTÓRIO.....68
SISTEMA LINFÁTICO.....81
SISTEMA URINÁRIO.....82
SISTEMA REPRODUTOR FEMININO.....88
SISTEMA REPRODUTOR MASCULINO.....94
SISTEMA NERVOSO.....98
RADIOLOGIA.....105
ULTRASSONOGRAFIA.....118
BIBLIOGRAFIA.....125

CRÂNIO BOVINO VISTA DORSAL

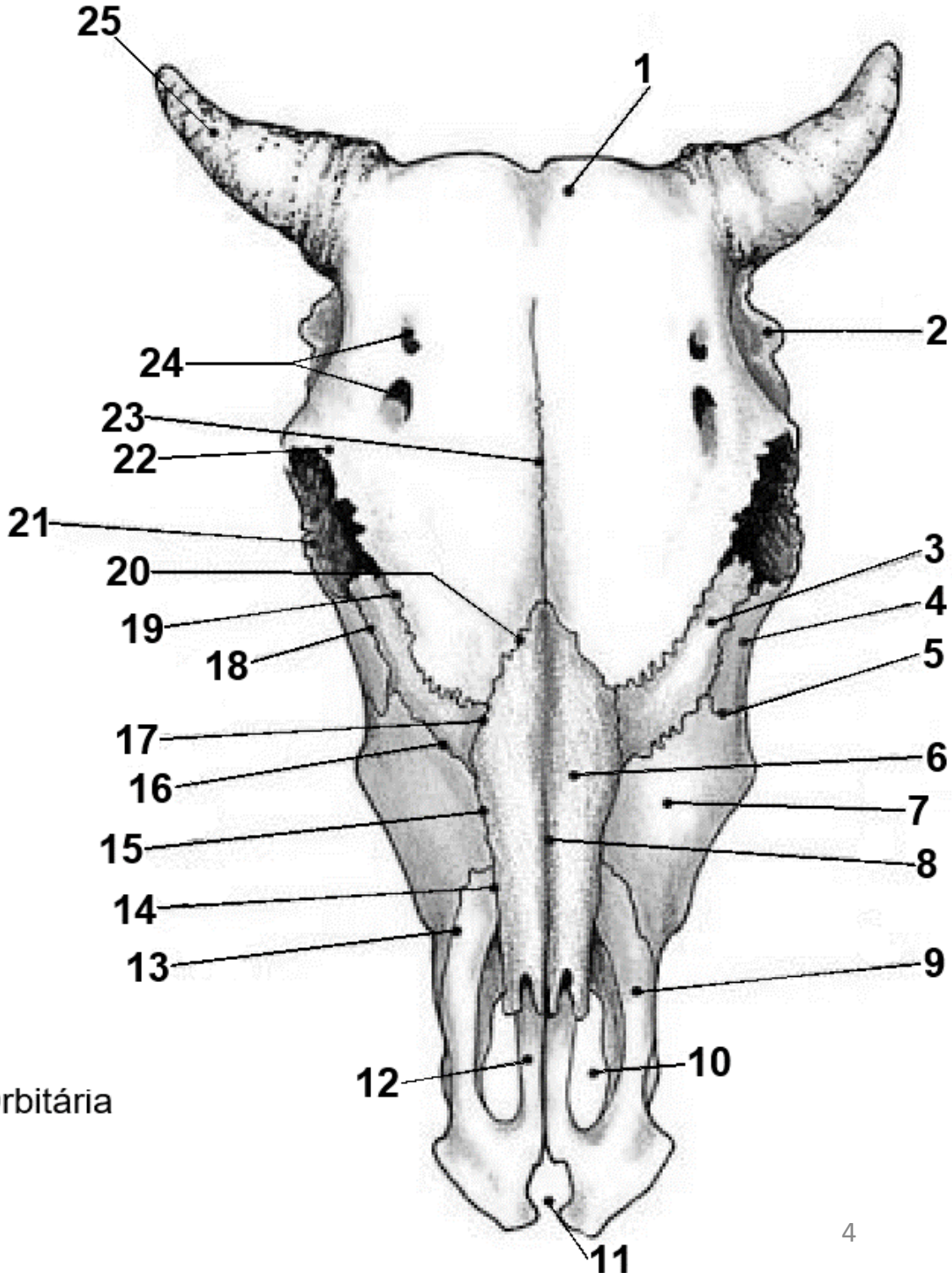

1- Osso Frontal
2- Osso Temporal
3- Osso Lacrimal
4- Osso Zigomático
5- Sutura Zigomáticomaxilar
6- Osso Nasal
7- Maxila
8- Sutura Internasal
9- Osso Incisivo
10- Fissura Palatina
11- Fissura dos Incisivos/Fissura Interincisiva
12- Processo Palatino do pré-maxilar
13- Sutura Maxiloincisiva
14- Sutura Nasoincisiva
15- Sutura Nasomaxilar
16- Sutura Lacrimomaxilar
17- Sutura Lacrimonasal
18- Sutura Lacrimozigomática
19- Sutura Frontolacrimal
20- Sutura Frontonasal
21- Margem Infraorbital/Órbita/Osso Orbital/Arcada Orbitária
22- Arco Superciliar
23- Sutura Interfrontal
24- Processo Cornual

(POPESKO, 1990a)

CRÂNIO BOVINO VISTA VENTRAL

1- Sutura Lambdóide
2- Osso Parietal
3- Osso Occipital
4- Sutura do Occipitomastóide
5- Processo Cornual
6- Parte Escamosa do Osso Temporal
7- Corpo do Esfenóide
8- Sutura do Esfenoescamoso
9- Sutura Temporozigomatica
10- Parte Orbital do Osso Frontal
11- Osso Pterigóide
12- Vomer
13- Osso Lacrimal
14- Sutura Lacrimomaxilar
15- 3º Dente Molar
16- 2º Dente Molar
17- 1º Dente Molar
18- 4º Dente Pré-Molar
19- 3º Dente Pré-Molar
20- 2º Dente Pré-Molar
21- Sutura Maxiloincisiva
22- Sutura Maxiloincisiva
23- Osso Incisivo
24- Processo Palatino do Maxilar
25- Sutura Palatino Medial
26- Sutura Palatino Transversa
27- Maxilar
28- Osso Palatino
29- Sutura Zigomáticomaxilar
30- Osso Lacrimal
31- Osso Zigomático
32- Sutura do Esfenofrontal
33- Asa do Pré-esfenóide
34- Asa do Basisfenóide
35- Sincondrose do Esfeno-occipital
36- Parte Escamosa do Osso Temporal
37- Parte Timpânica do Osso Temporal

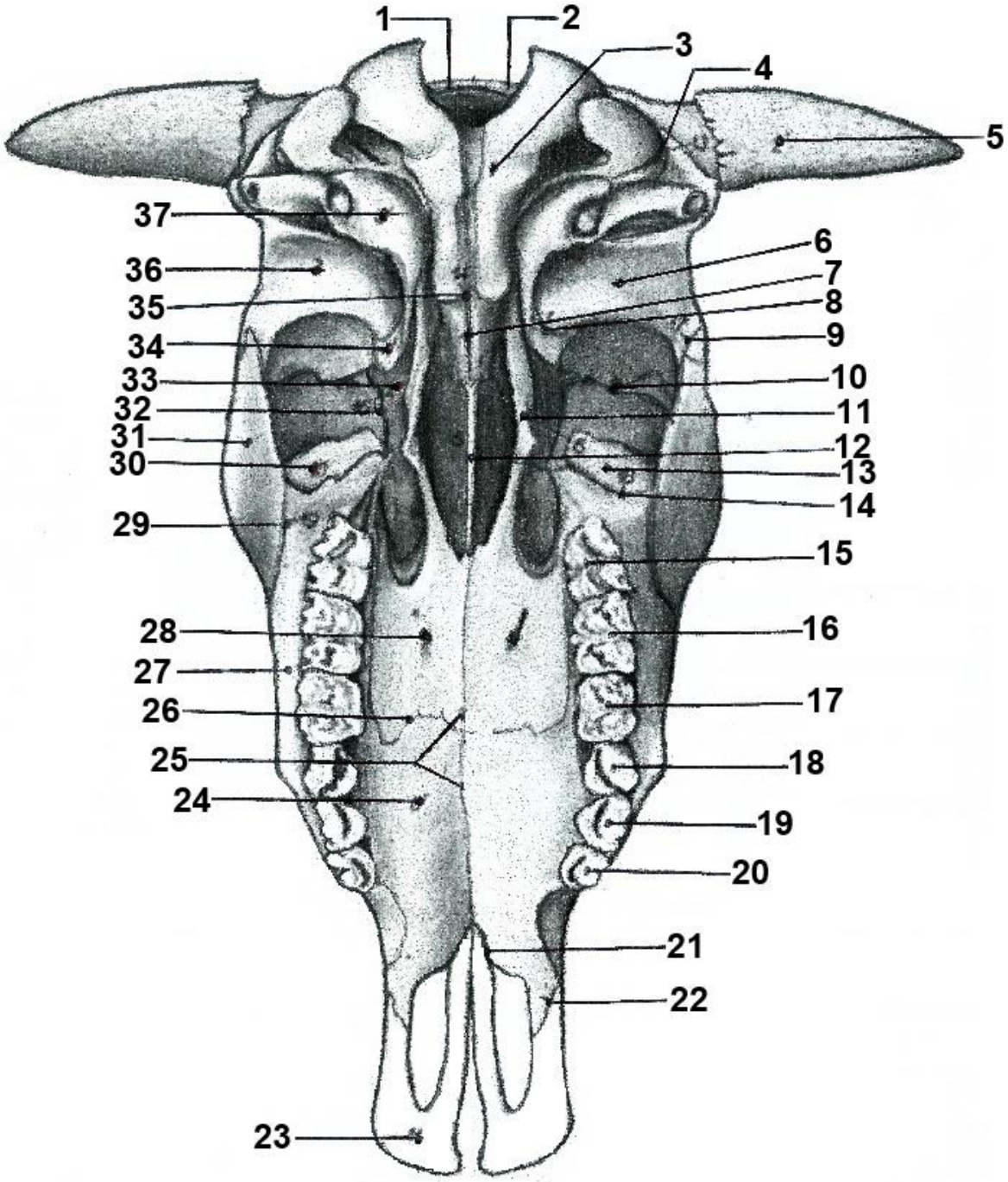

(POPESKO, 1990a)

CRÂNIO EQUINO VISTA DORSAL

1-Osso Interparietal
2-Osso Parietal
3-Osso Temporal
4-Osso Frontal
5-Osso Lacrimal
6-Osso Zigomático
7-Osso Nasal
8-Maxila
9-Sutura Nasoincisiva
10-Osso Incisivo
11-Sutura Maxiloincisiva
12-Sutura Internasal
13-Sutura Nasomaxilar
14-Sutura Lacrimomaxilar
15-Sutura Lacrimozigomática
16-Sutura Nasolacrimal
17-Sutura Frontolacrimal
18-Sutura Frontonasal
19-Sutura Interfrontal
20-Sutura Escamofrontal
21-Sutura Sagital
22-Sutura Escamosa
23-Sutura Lambdóide
24-Osso Occipital
25-Osso Lacrimal
26-Canal Interincisivo
27-Forame Infraorbitário
28-Sutura Zigomáticomaxilar
29-Sutura Temporofrontal

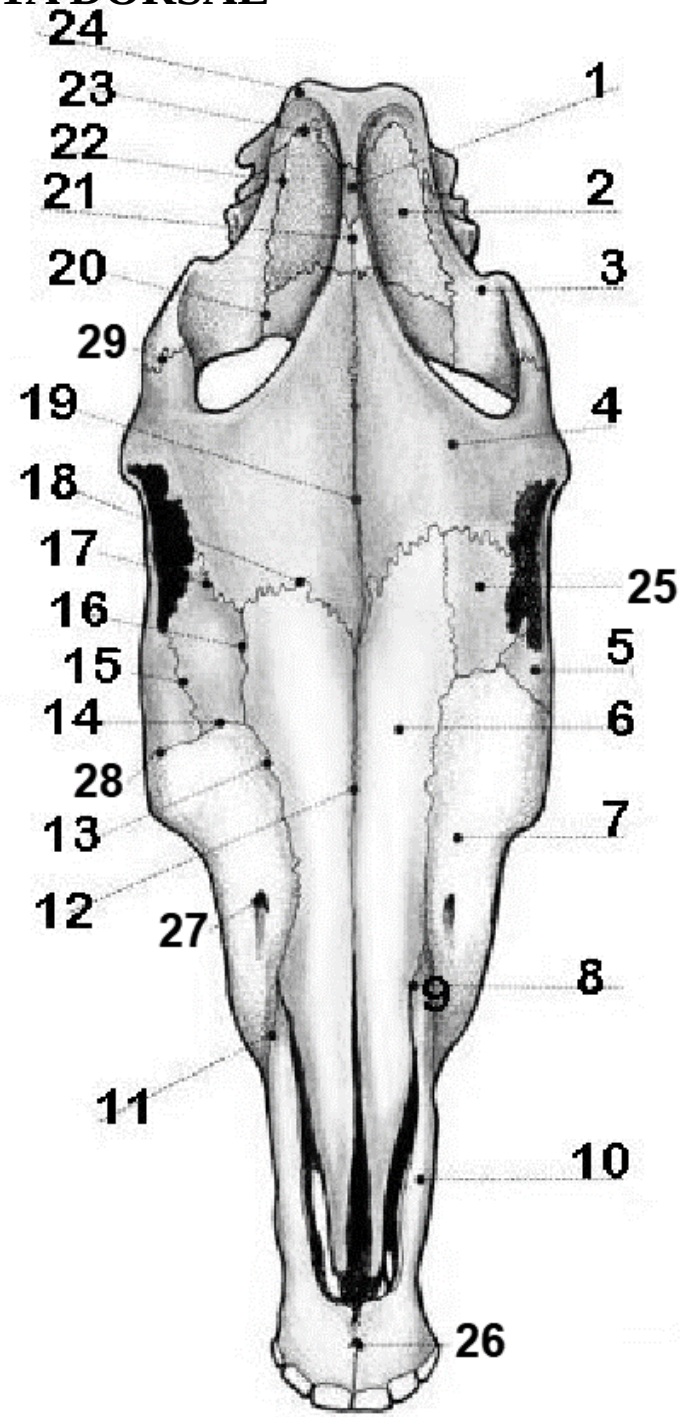

(POPESKO, 1990b)

CRÂNIO EQUINO VISTA VENTRAL

Crânio de Equino Vista Ventral

1-Osso Basisfenóide
2-Osso Temporal
3-Osso Pterigóide
4-Osso Frontal
5-Vômer
6-Osso Zigomático
7-Maxila
8-Osso Palatino
9-Sutura Palatina Trasverda
10-Osso Incisivo
11-Sutura Palatina Media
12-Sutura Maxiloincisiva
13-Sutura Palatomaxilar
14-Sutura Zigomáticomaxilar
15-Sutura Temporozigomática
16-Sutura Esfenofrontal
17-Sutura Esfenoesamosa
18-Osso Occipital
19-Parte Basilar do Occipital
20-Canal Interincisivo
21-Sutura Palatino Mediana
22-Sutura Palatino Mediana
23-Sincondrose Esfeno-occpital

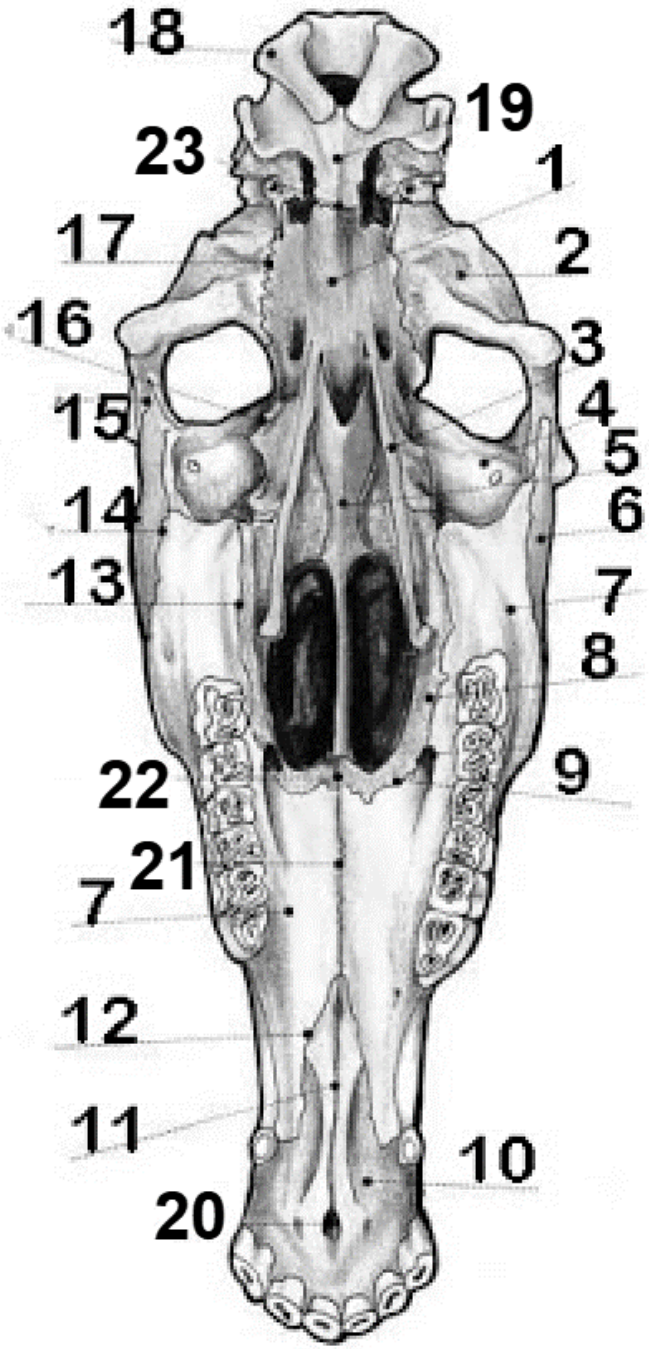

(POPESKO, 1990b)

CRÂNIO EQUINO VISTA VENTRAL DETALHADO

1- Crista Nucal
2- Protuberância Occipital Extrena
3- Côndilo do Occipital
4- Fossa Côndilar
5- Processo Jugular
6- Forame Jugular
7- Processo Mastóide
8- Bula Timpânica
9- Meato Acústico Externo
10- Processo Retroarticular
11- Processo Muscular
12- Tubérculo Articular
13- Forame Alar Caudal
14- Processo Zigomático do Osso Temporal
15- Processo Temporal do Osso Zigomático
16- Asa do Vomer
17- Crista Facial
18- Lâmina Perpendicular do Osso Palatino
19- Hâmulo do Pterigóide
20- Lâmina Horizontal do Osso Palatino
21- Forame Palatino Maior
22- Dentes Molares
23- Vomer
24- Osso Zigomático
25- Osso Pterigóide
26- Osso Palatino
27- Parte Orbitária do Osso Frontal
28- Corpo do Osso Basisfenóide
29- Tubérculo Muscular
30- Forame Lácero
31- Parte Basilar do Occipital
32- Canal do Nervo Hipoglosso
33- Forame Mágno

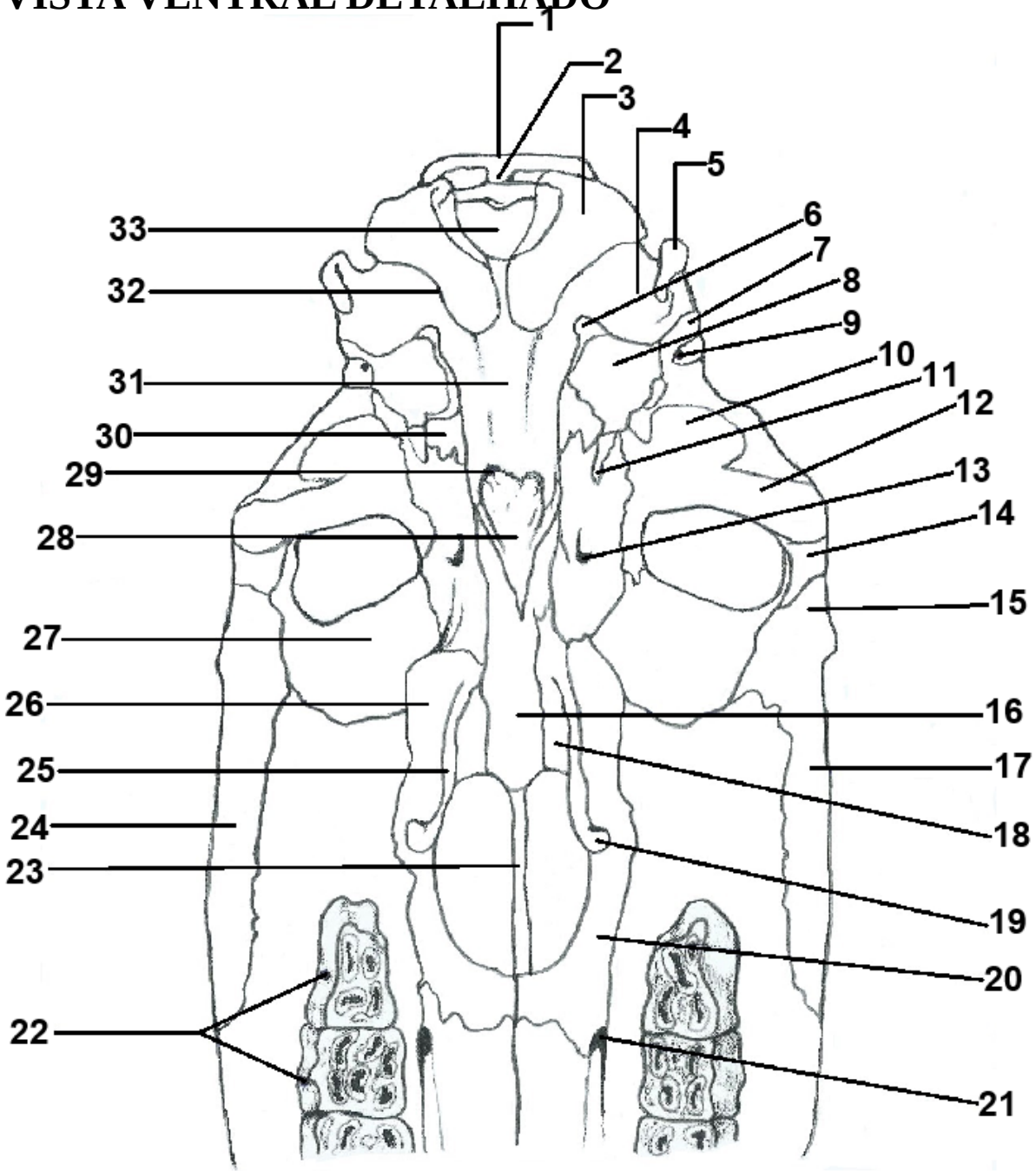

(SISSON, 1914)

CRÂNIO EQUINO VISTA DORSAL

F Frontal
Ip Interparietal
L Lacrimal
M Maxila
O Occipital
P Parietal
T Temporal
Z Zigomático

Abertura para o meato temporal

Processo zigomático do osso temporal

Processo coronoide da mandíbula

Crista facial

Crista nucal

Crista sagital externa

Crista supramastóidea

Linha temporal

Fossa temporal

Processo zigomático do osso frontal

Forame supraorbital

Processo lacrimal rostral

(LIEBICH & KÖNIG, 2016a)

CRÂNIO EQUINO – VISTA VENTRAL

(LIEBICH & KÖNIG, 2016a)

CRÂNIO EQUINO – VISTA VENTRAL

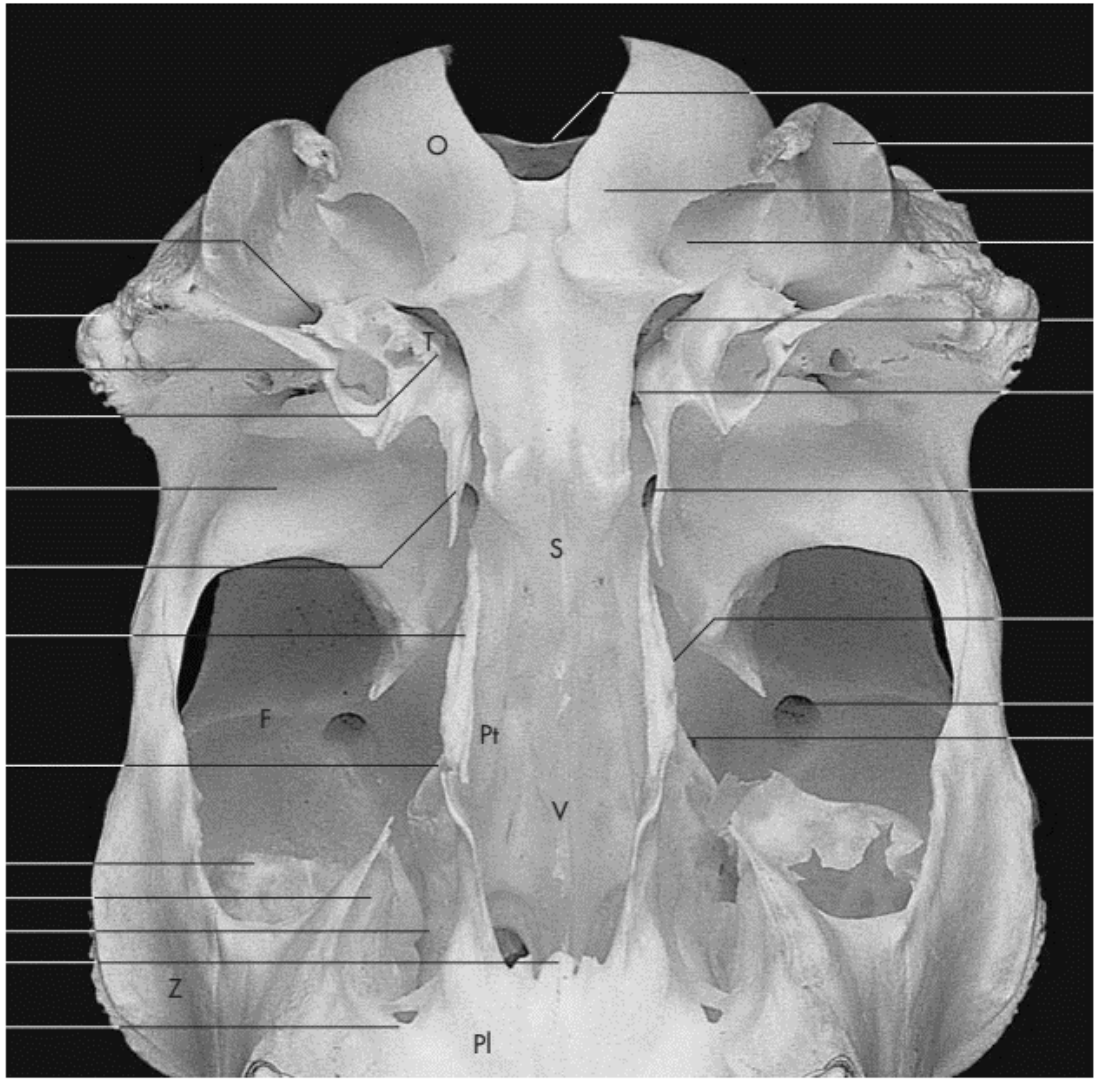

Forame estilomastóideo
Meato acústico externo
Processo estiloide
Bula timpânica
Tubérculo articular
Processo muscular
Processo pterigoide do osso basisfenoide
Hâmulo pterigóideo
Bula lacrimal
Túber da maxila
Fossa pterigopalatina
Espinha nasal caudal do osso palatino
Forame palatino menor

Forame magno
Processo paracondilar
Côndilo do occipital
Fossa condilar ventral
Forame jugular
Forame oval
Forame orbitorredondo
Lâmina perpendicular do osso palatino
Canal supraorbital
Forame etmoidal

F Frontal
O Occipital
Pl Palatino
Pt Pterigoide
S Esfenoide
T Temporal
V Vômer
Z Zigomático

(LIEBICH & KÖNIG, 2016a)

CRÂNIO EQUINO VISTA LATERAL CAUDAL

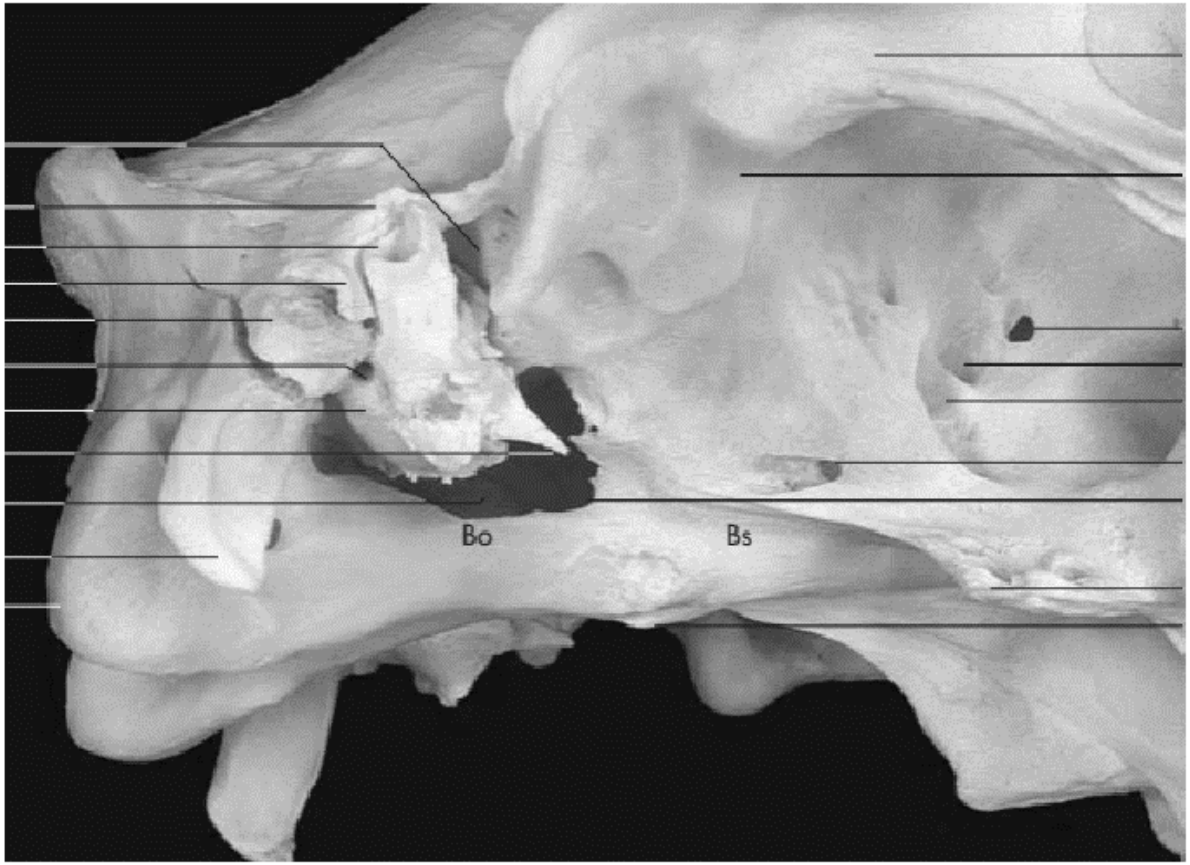

(LIEBICH & KÖNIG, 2016a)

CRÂNIO EQUINO – VISTA SAGITAL

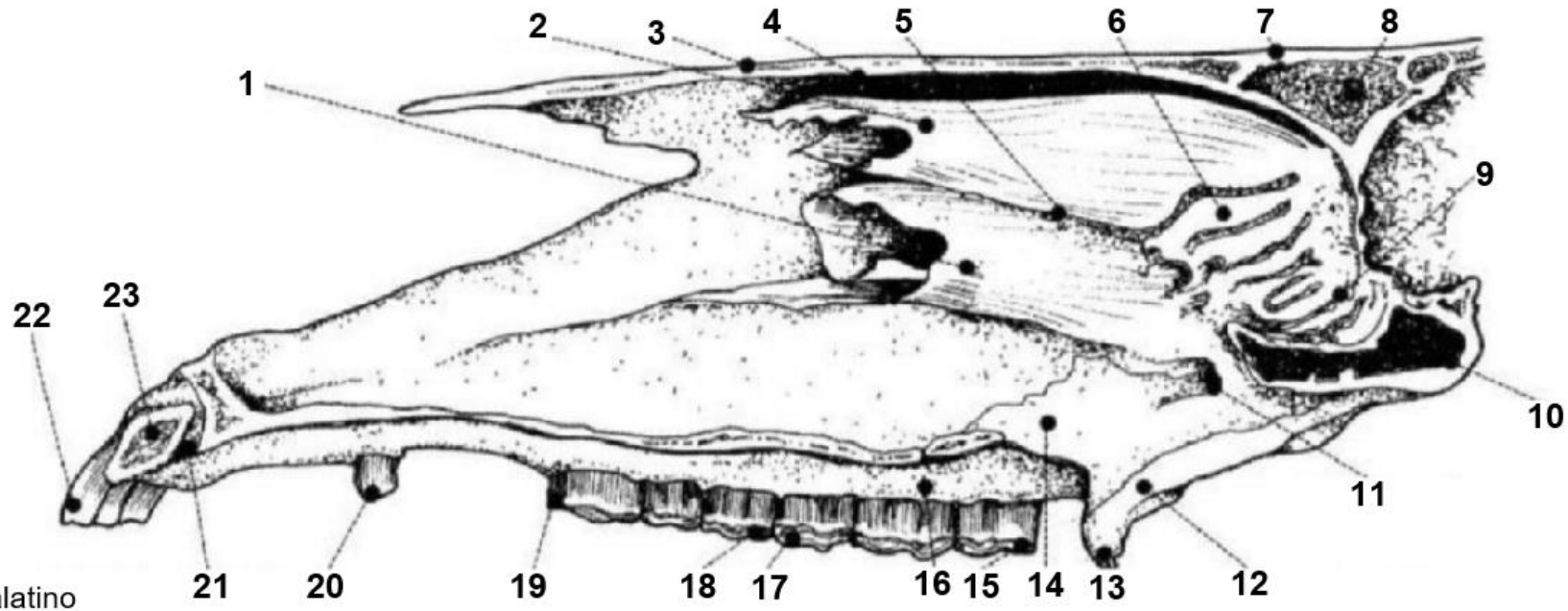

1- Maxiloturbinado
2- Endoturbinado I
3- Osso Nasal
4- Meato Nasal Dorsal
5- Meato Nasal Médio
6- Endoturbinado II
7- Osso Frontal
8- Seio Frontal
9- Endoturbinado III
10- Seio Esfenopalatino
11- Forame Esfenopalatino
12- Osso Pterigóide
13- Hâmulo do Pterigóide
14- Lâmina Perpendicular do Osso Palatino
15- 3º Dente Molar
16- Processo Alveolar da Maxila
17- 1º Dente Molar
18- 3º Dente Pré-molar
19- 1º Dente Pré-molar
20- Dente Canino
21- Canal Interincisivo
22- Dentes Incisivos
23- Corpo do Incisivo

(POPESKO, 1990b)

MANDIBULA DE EQUINO

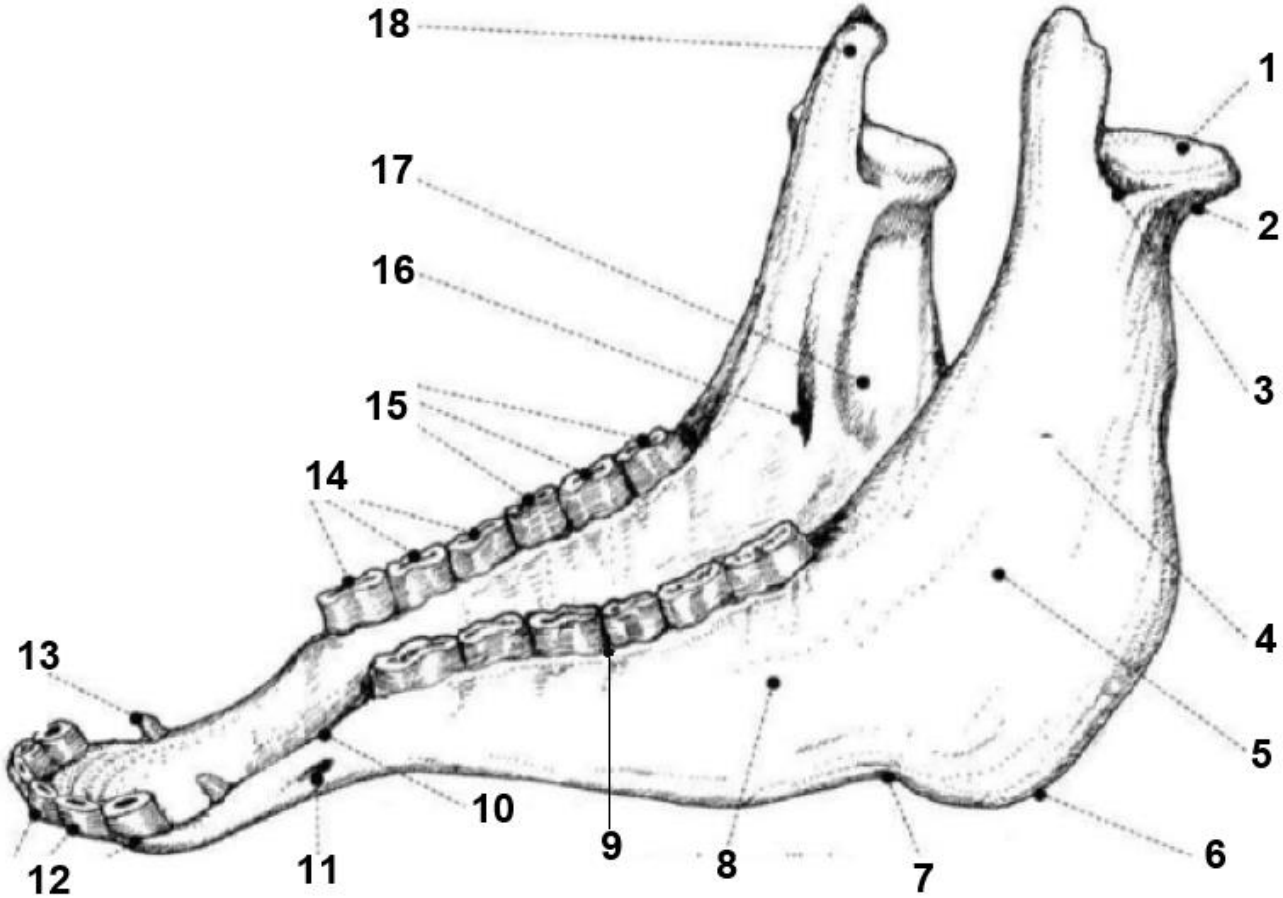

1- Processo Condilar
2- Colo da Mandíbula
3- Incisura Mandibular
4- Ramo da Mandíbula
5- Fossa Massetérica
6- Ângulo da Mandíbula
7- Incisura dos Vasos Faciais
8- Corpo da Mandíbula
9- Borda Alveolar
10- Borda Interalveolar
11- Forame Mentoniano
12- Dentes Incisivos
13- Dente Canino
14- Dentes Pré-molares
15- Dentes Molares
16- Forame Mandibular
17- Fossa Pterigóidea
18- Processo Coronóide

(BARONE, 1976a)

DENTIÇÃO: ANATOMIA E CRONOLOGIA

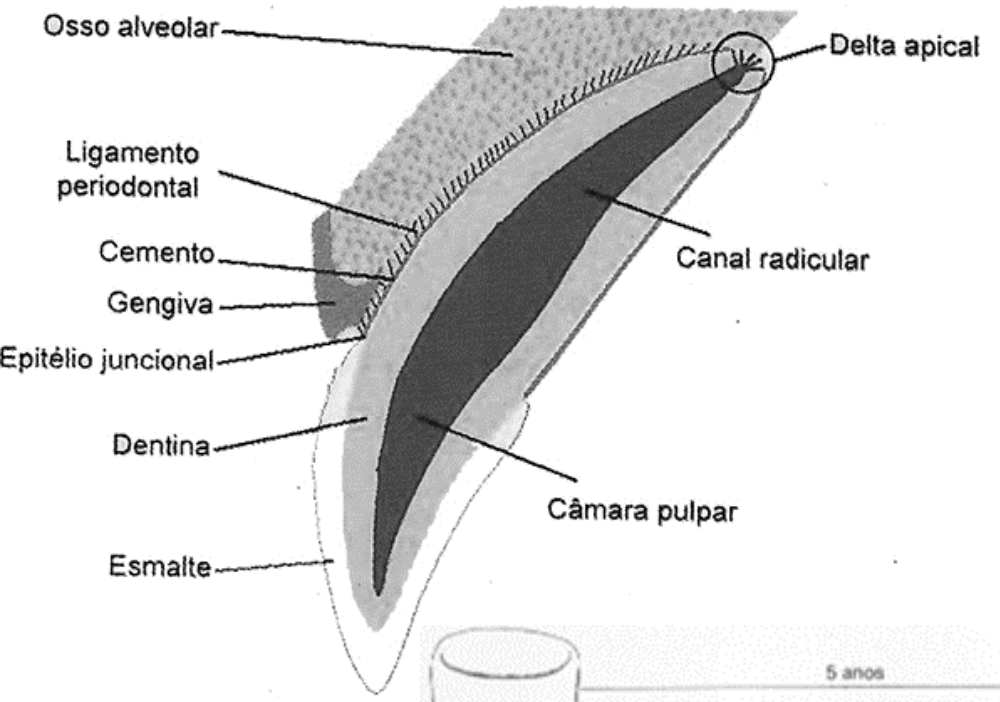

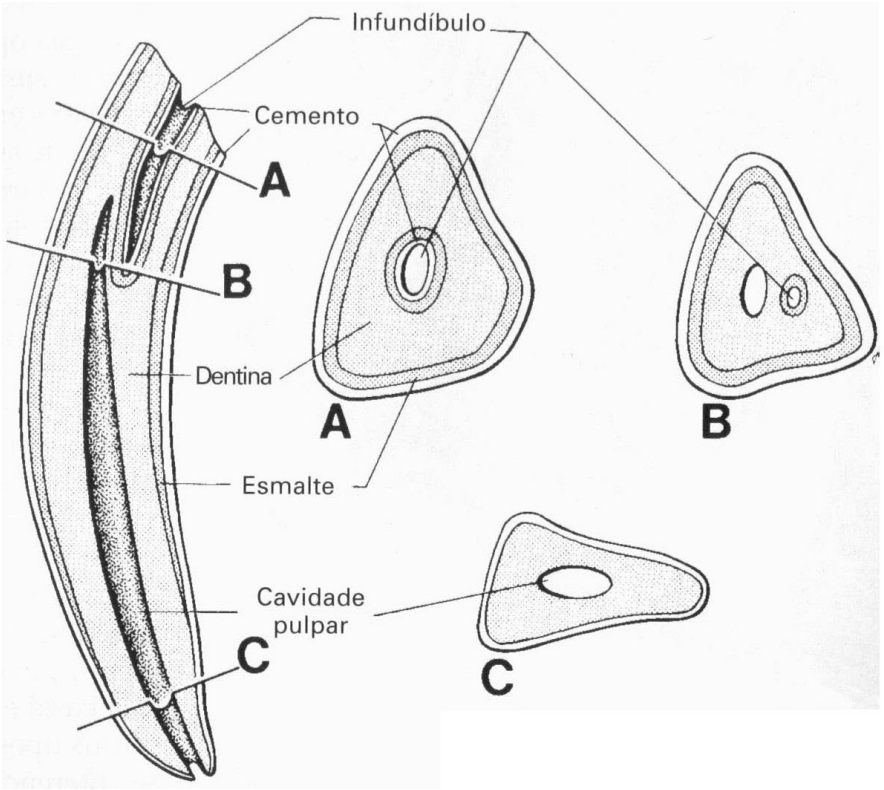

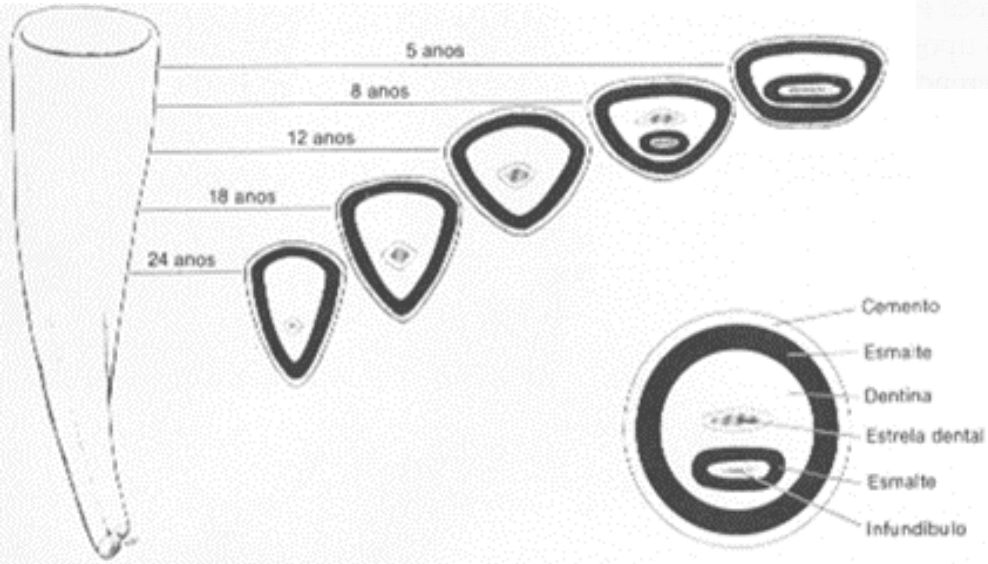

(CLAIR & SISSON, 1973; BANKS, 1993; GIOSO, 2003)

PLANOS ANATÔMICOS

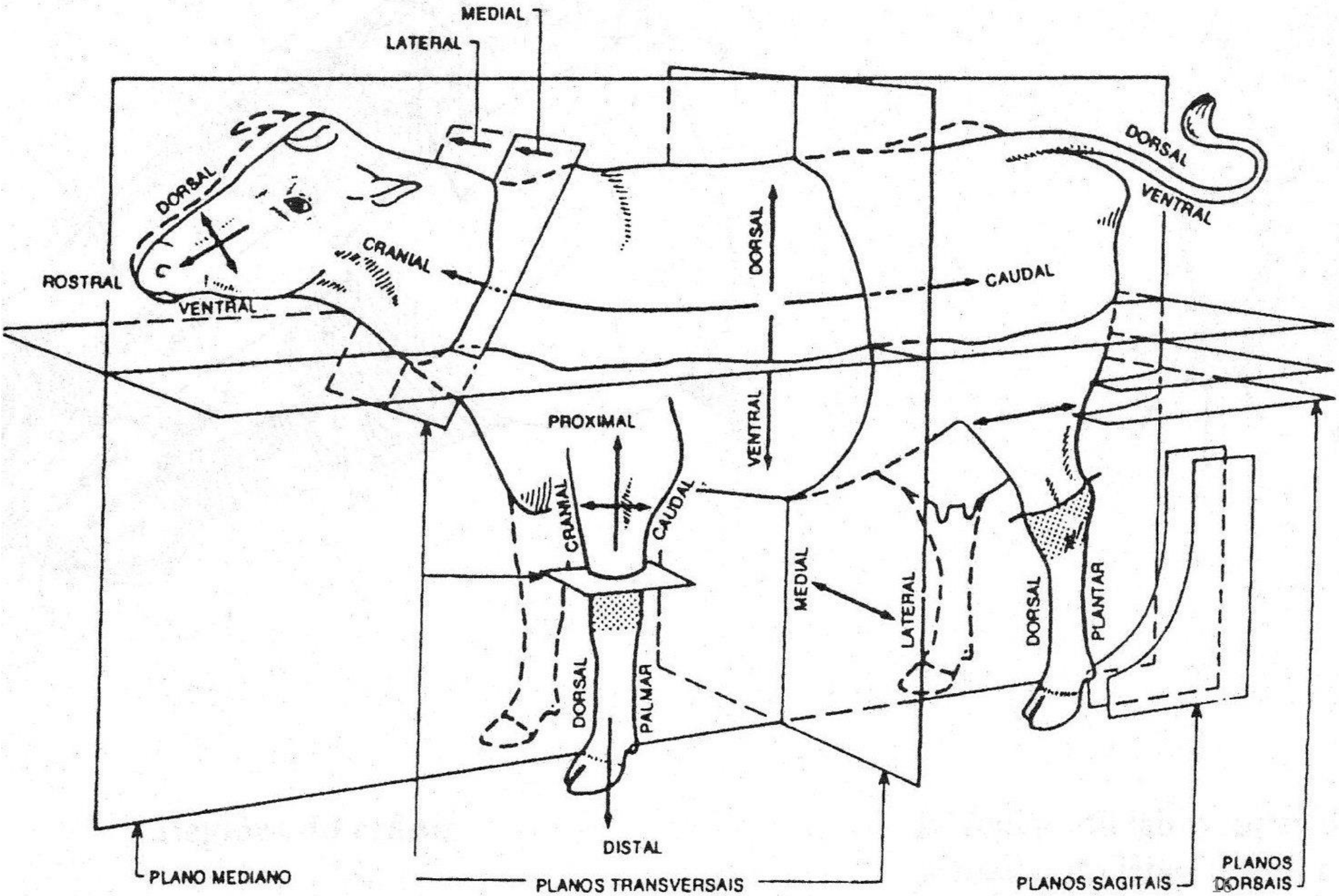

(PINHEIRO, 2014)

VÉRTEBRAS CERVICAIS: ATLAS

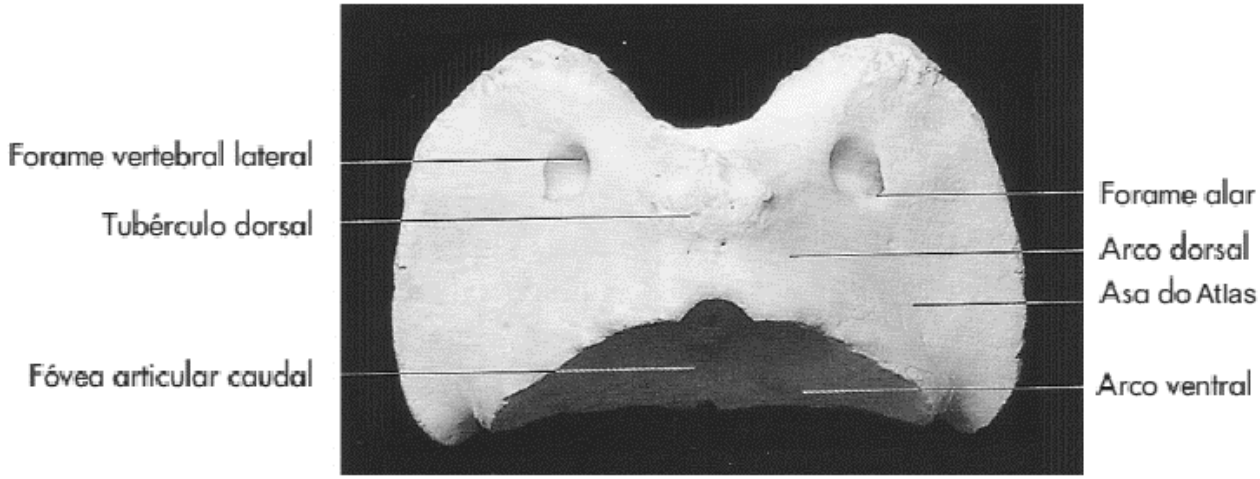

Atlas Bovino

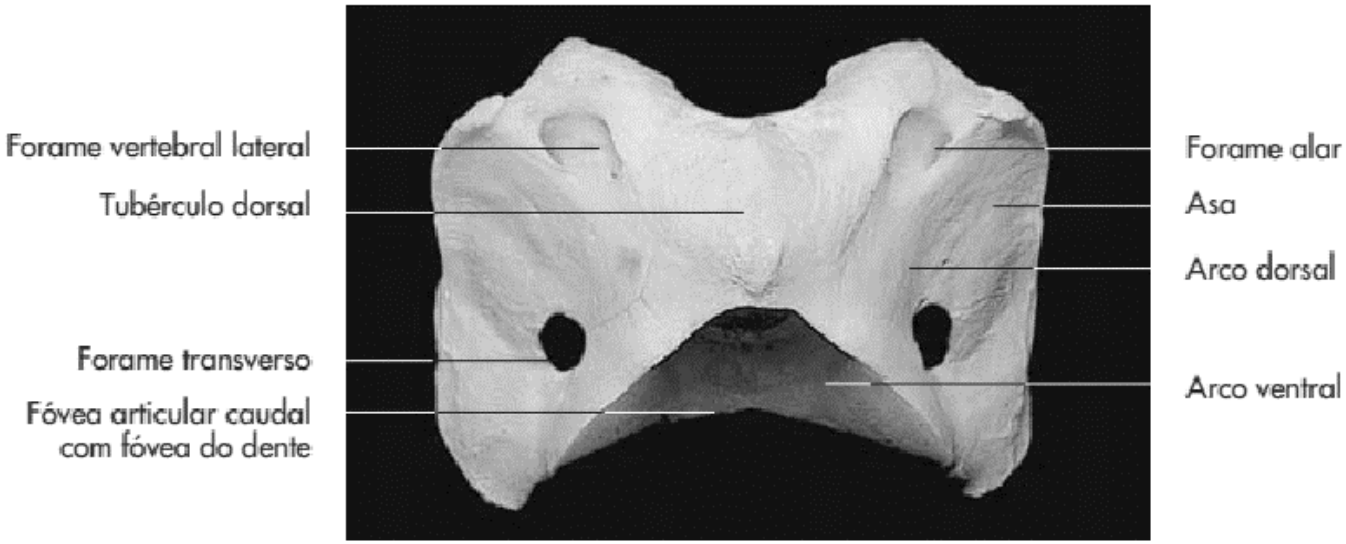

Atlas Equino

(LIEBICH & KÖNIG, 2016a)

VÉRTEBRAS CERVICAIS :AXIS

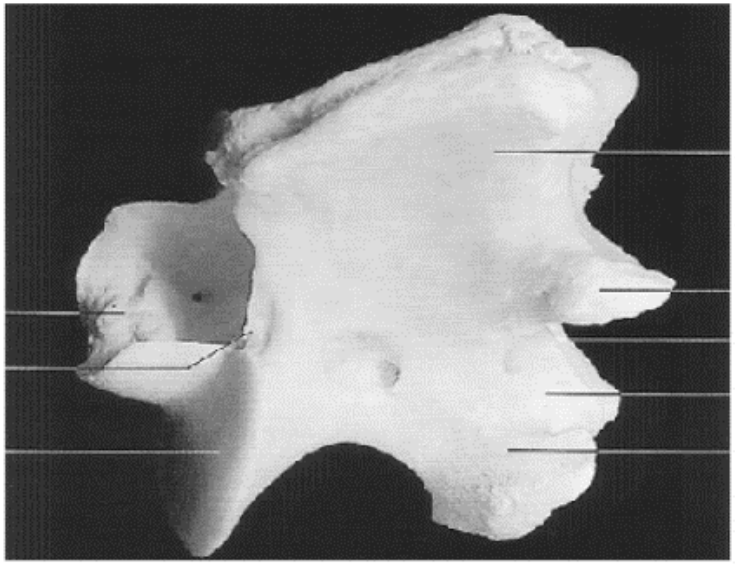

Axis Bovino

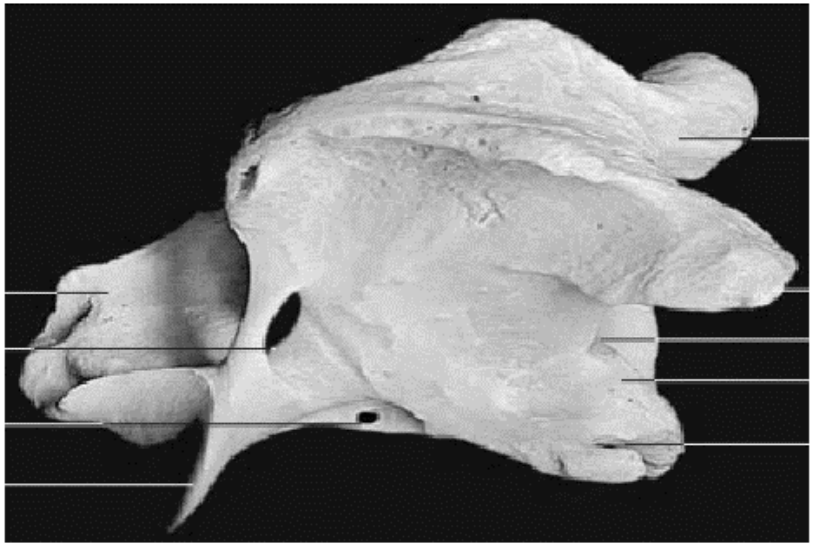

Axis Equino

(LIEBICH & KÖNIG, 2016a)

VÉRTEBRAS CERVICAIS

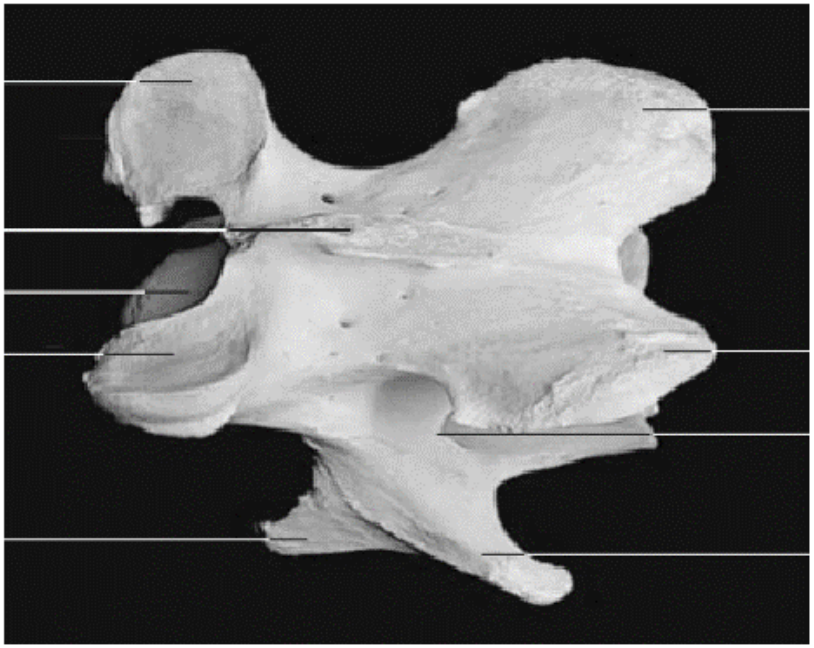

C3 Equino

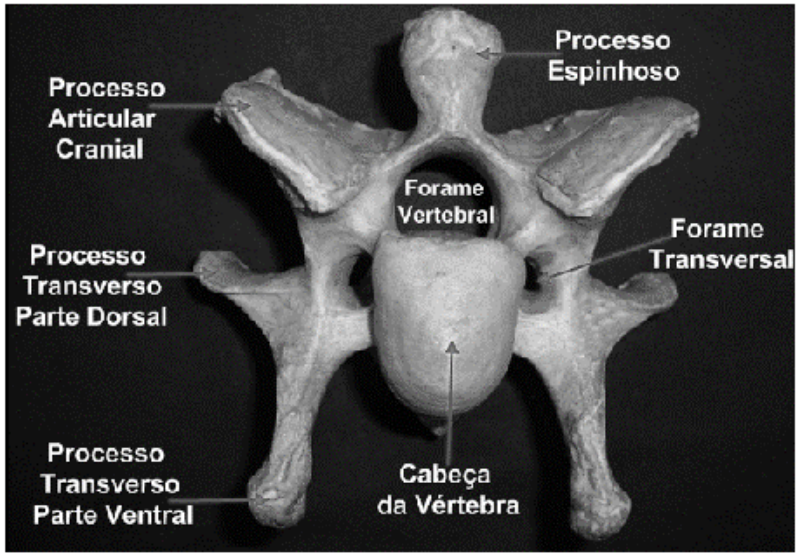

C6 Bovino

(*REIS, 2011a; LIEBICH & KÖNIG, 2016a*)

VÉRTEBRAS TORÁCICAS EQUINAS

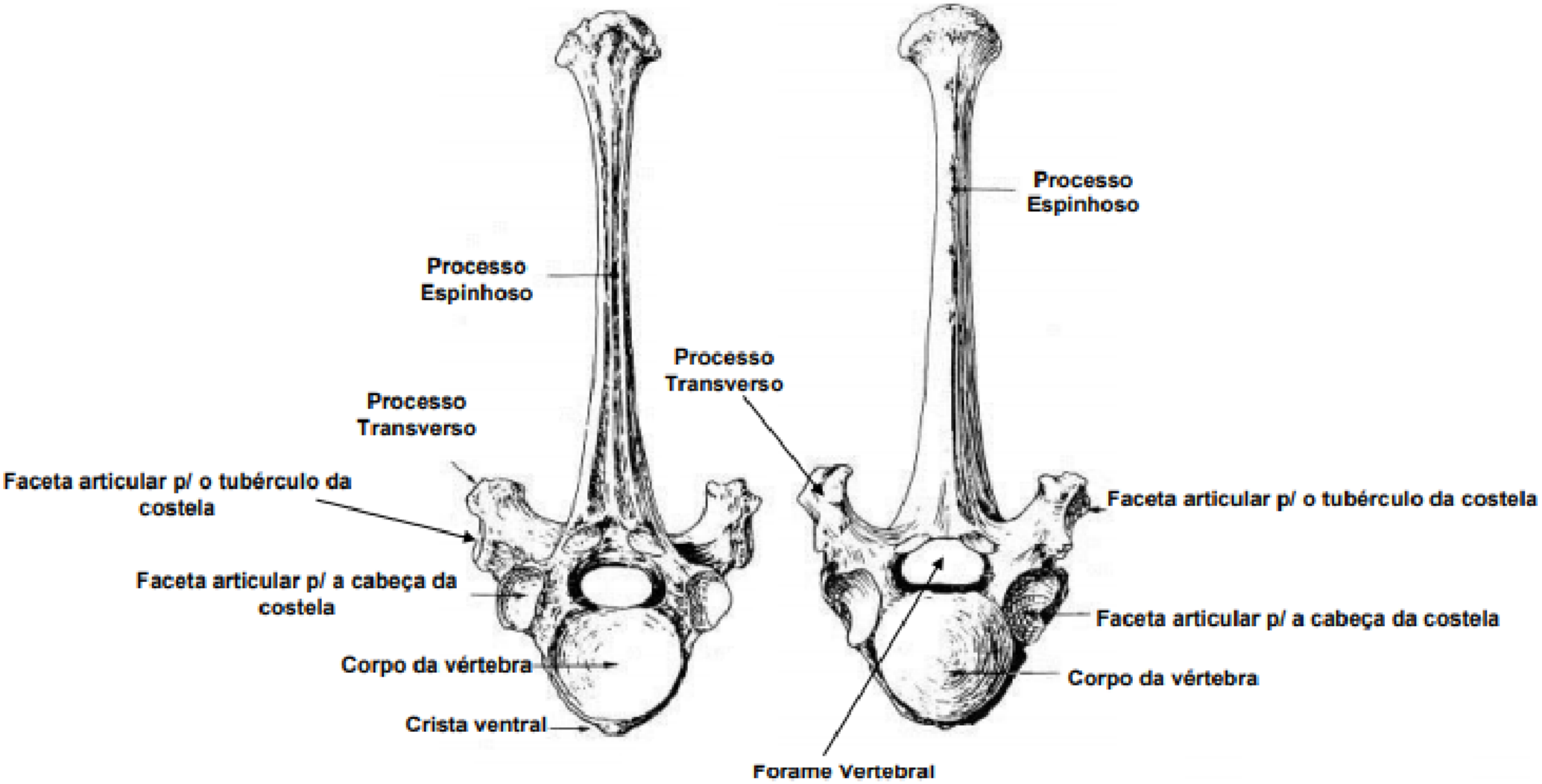

(LEGGI *et al*., 2000)

VÉRTEBRA TORÁCICA VISTA LATERAL

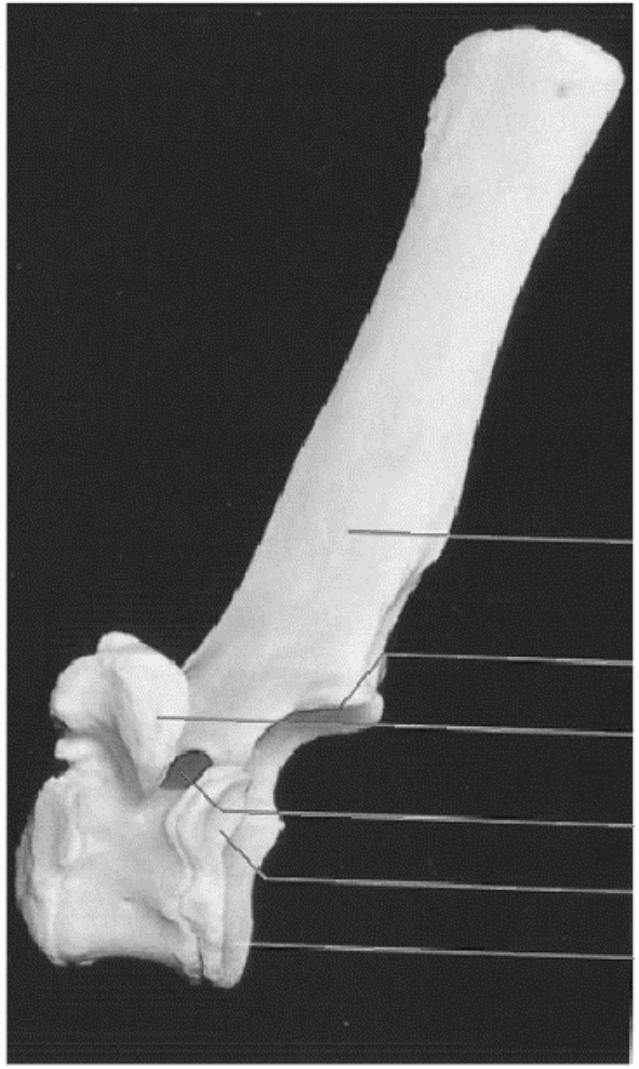

vista lateral

(LIEBICH & KÖNIG, 2016a)

VÉRTEBRAS LOMBARES

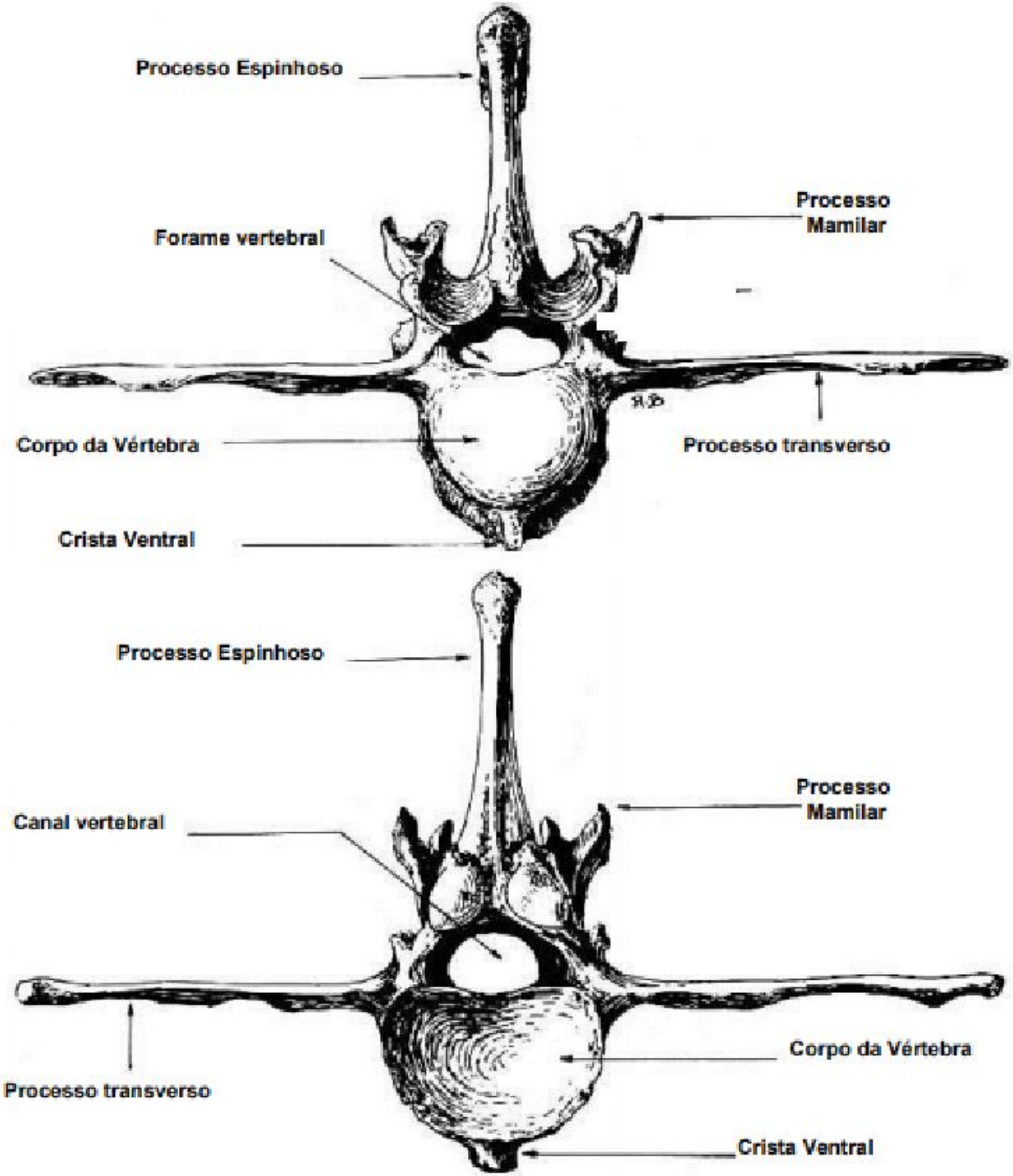

(LEGGI *et al*., 2000)

VÉRTEBRAS SACRAIS VISTA LATERAL

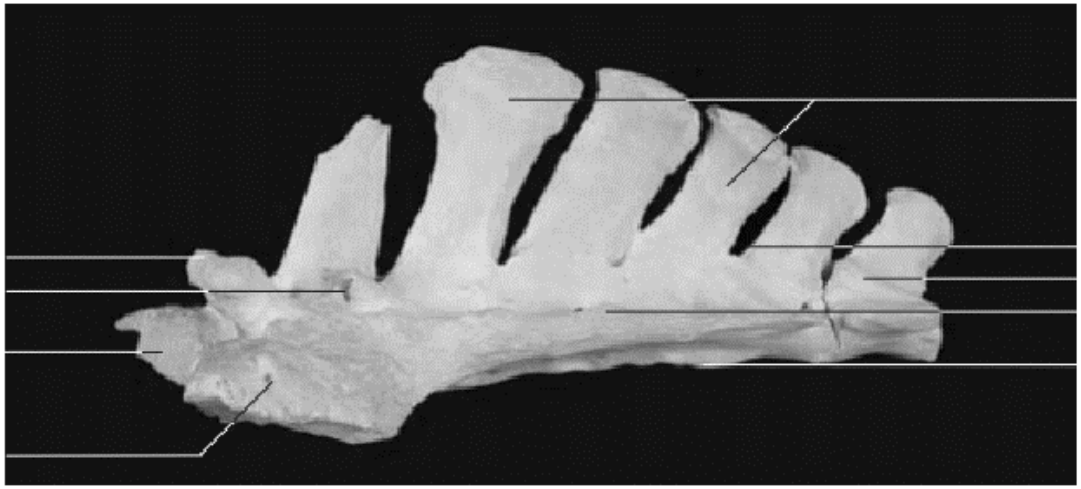

Equino vista lateral

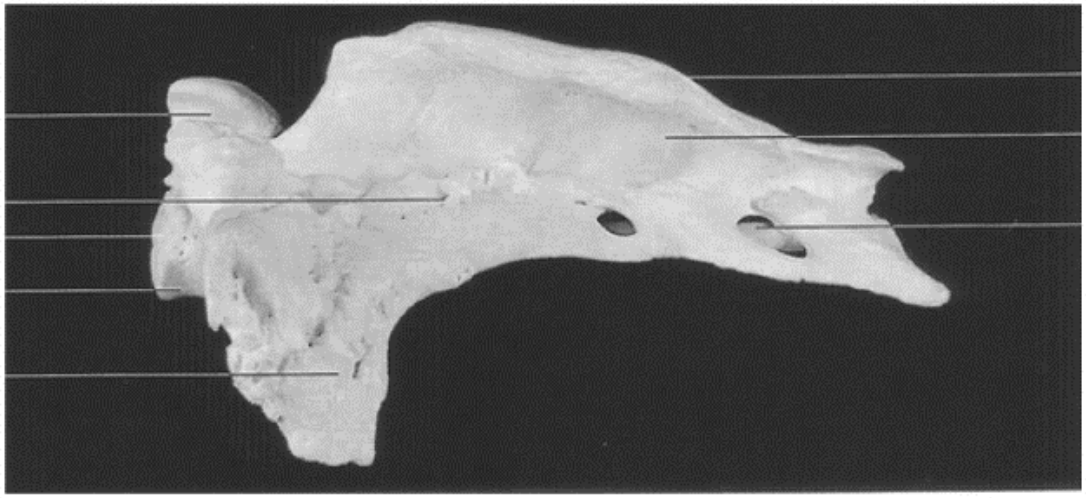

Bovino vista lateral

(LIEBICH & KÖNIG, 2016a)

VÉRTEBRAS SACRAIS – VISTA DORSAL

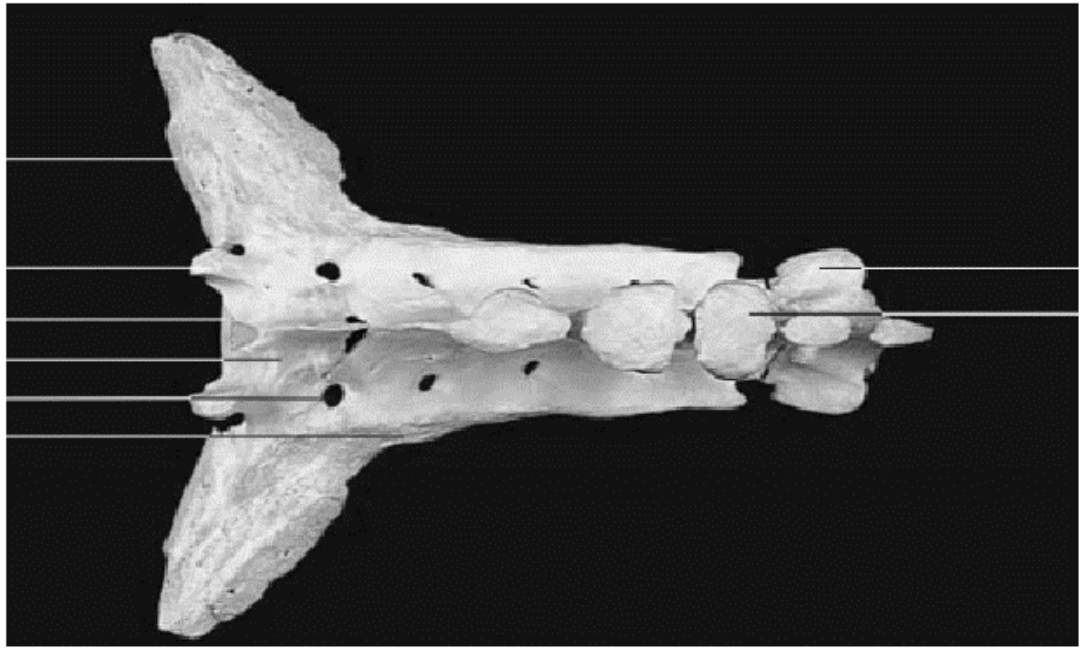

Equino vista dorsal

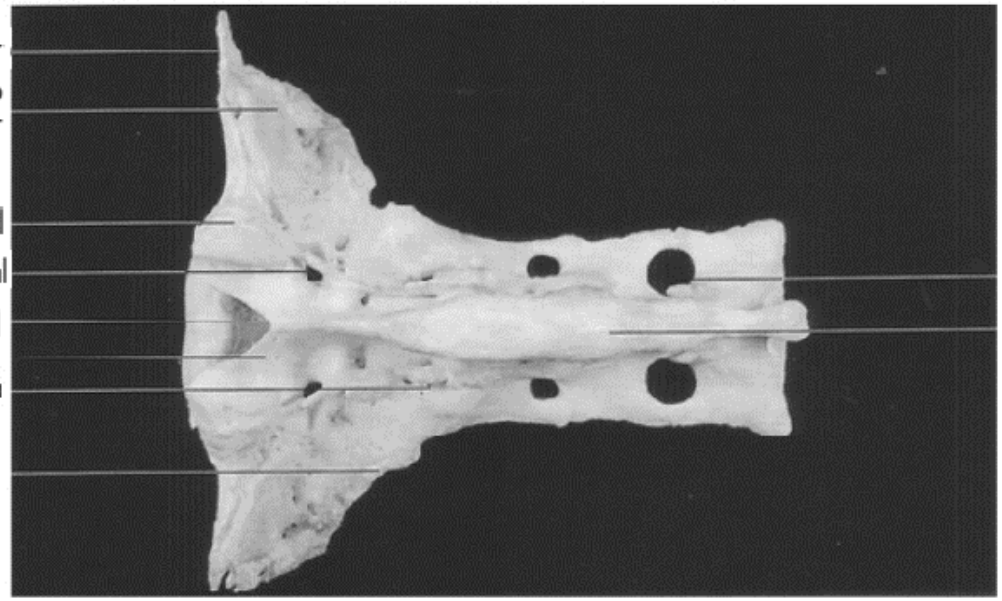

Bovino vista dorsal

(LIEBICH & KÖNIG, 2016a)

VÉRTEBRAS CAUDAIS BOVINAS

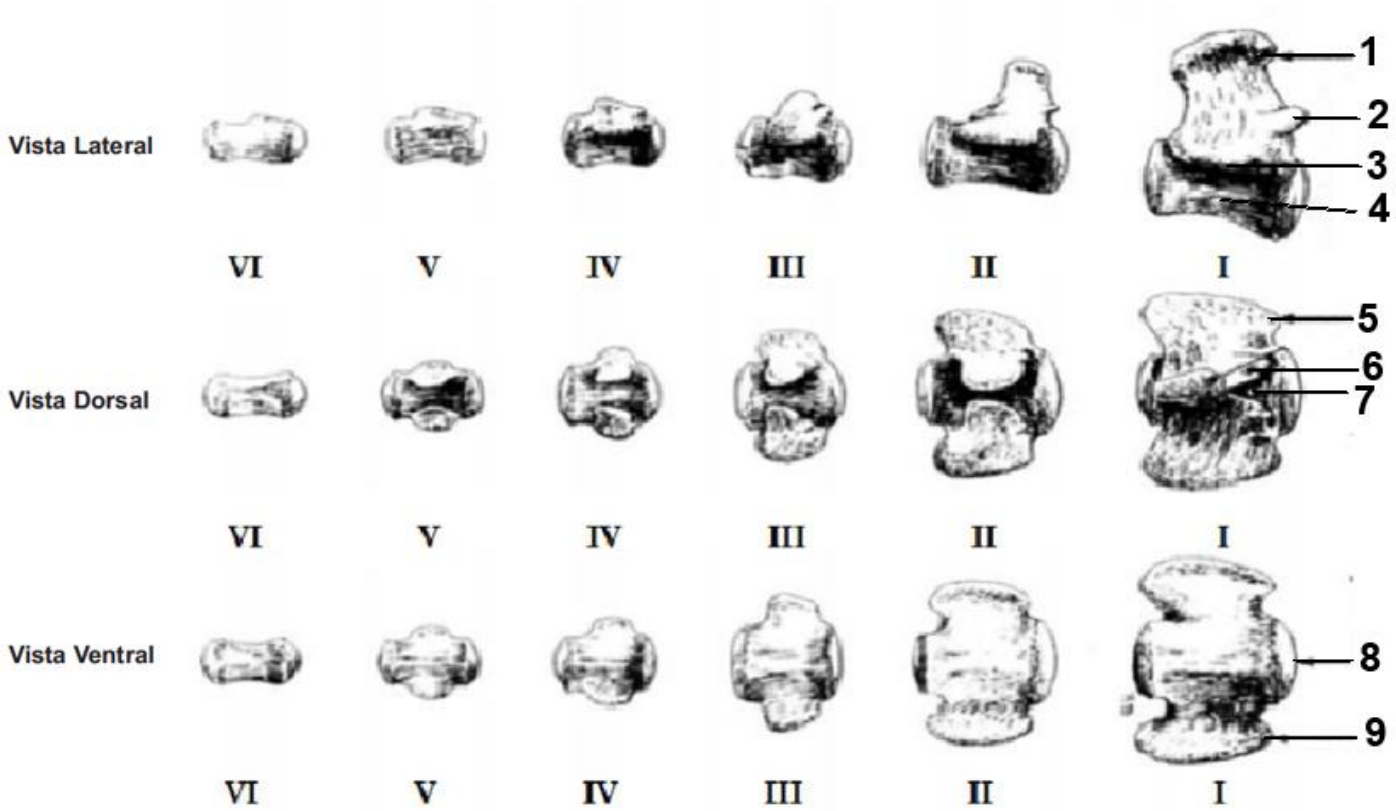

1- Processo Espinhoso
2- Processo Mamilar
3- Processo Transverso
4- Corpo da Vertebra
5- Processo Transverso
6- Processo Mamilar
7- Arco Hemal
8- Cabeça da Vertebra
9- Processo Transverso

(MARTINS, 2017)

VÉRTEBRAS CAUDAIS CANINAS

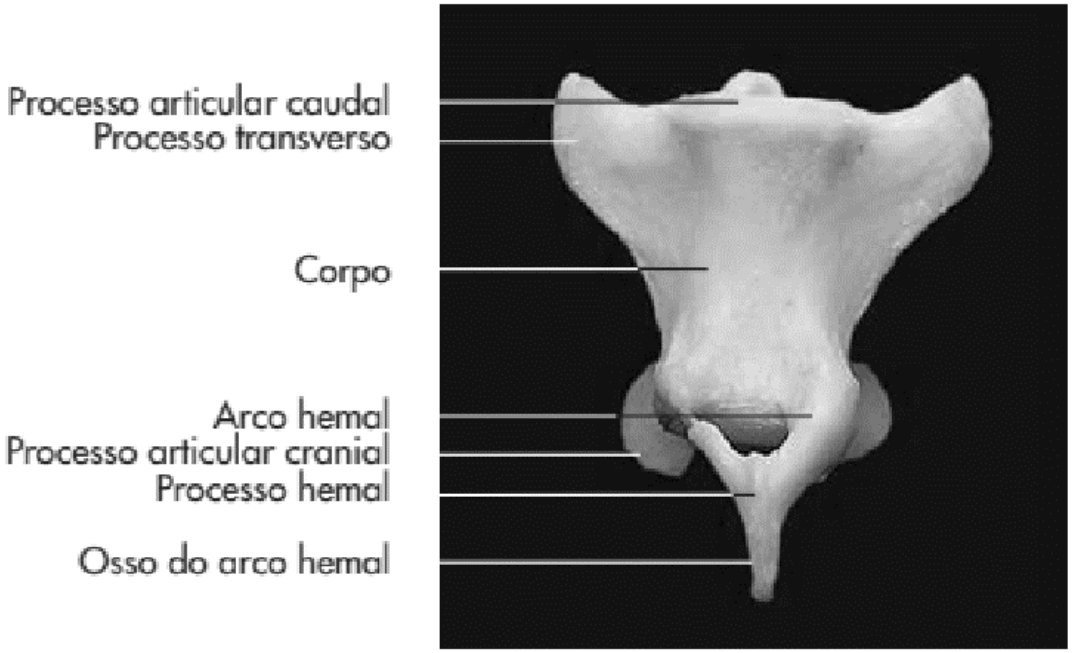

Vista Ventral

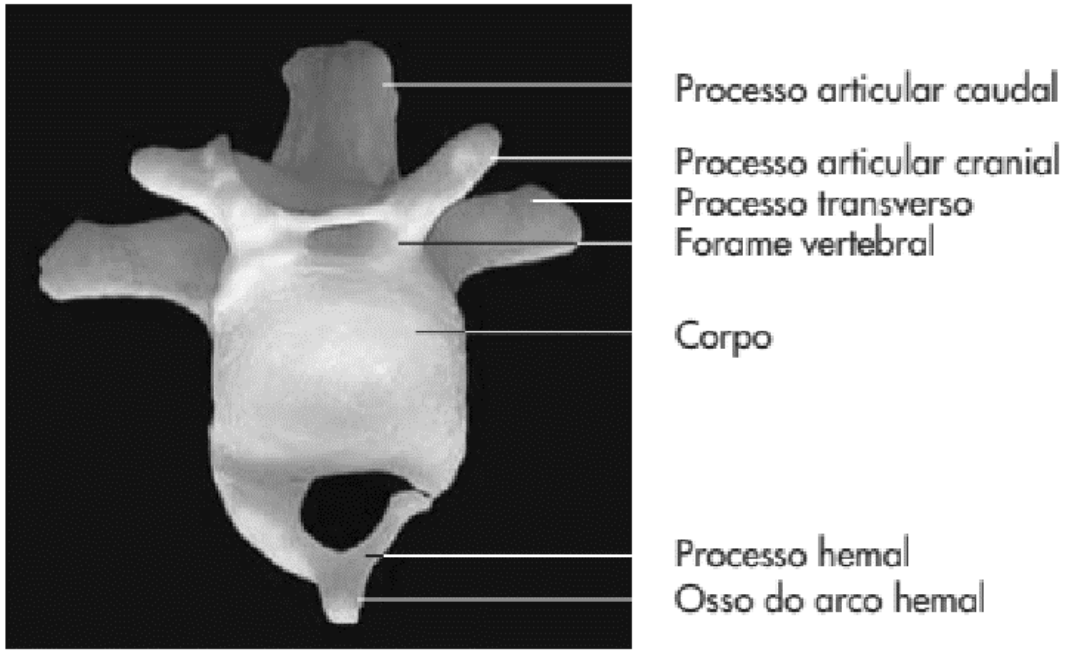

Vista Cranial

(LIEBICH & KÖNIG, 2016a)

COSTELAS

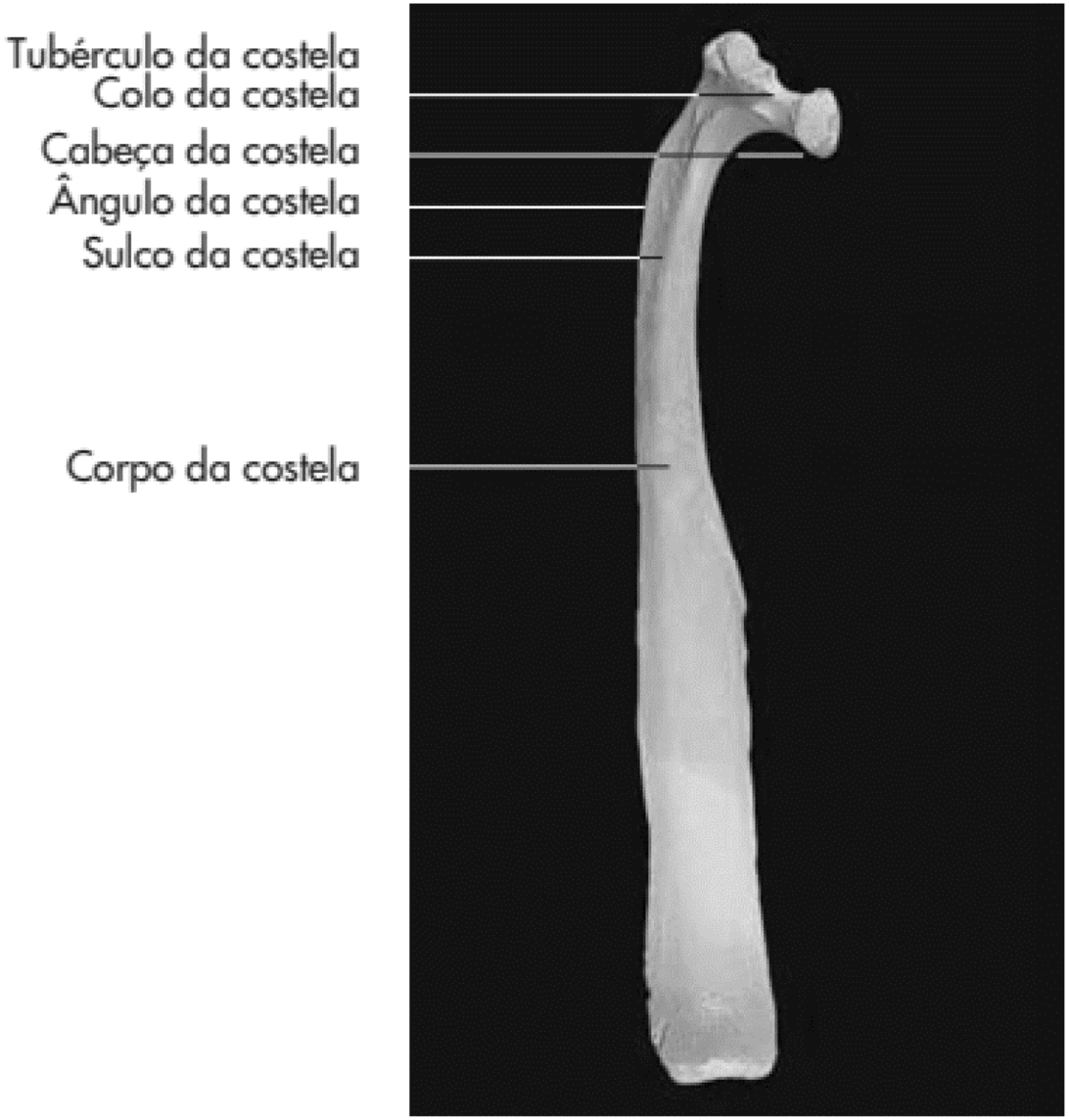

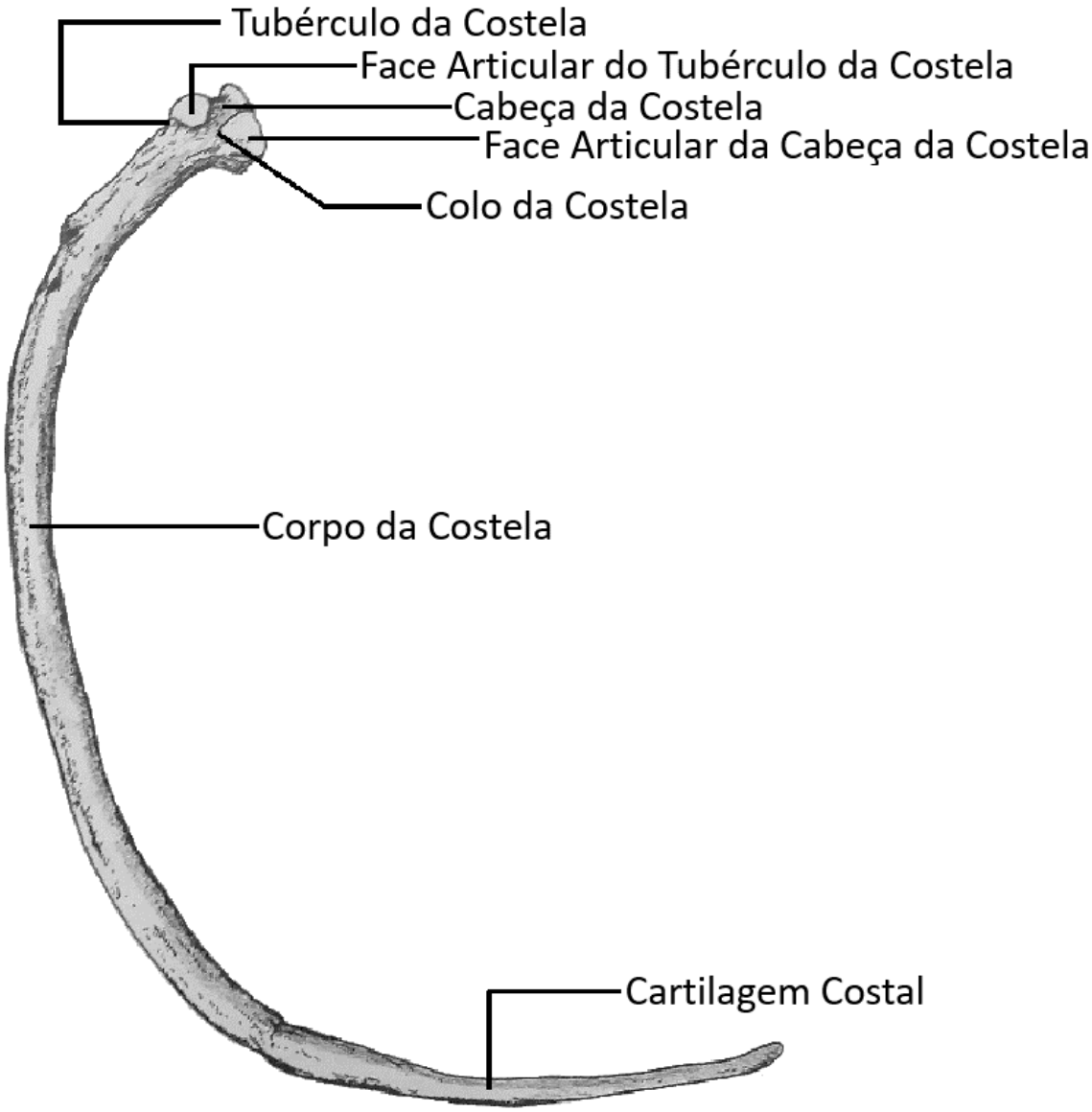

(LEGGI *et al*., 2000; LIEBICH & KÖNIG, 2016a)

ESTERNO

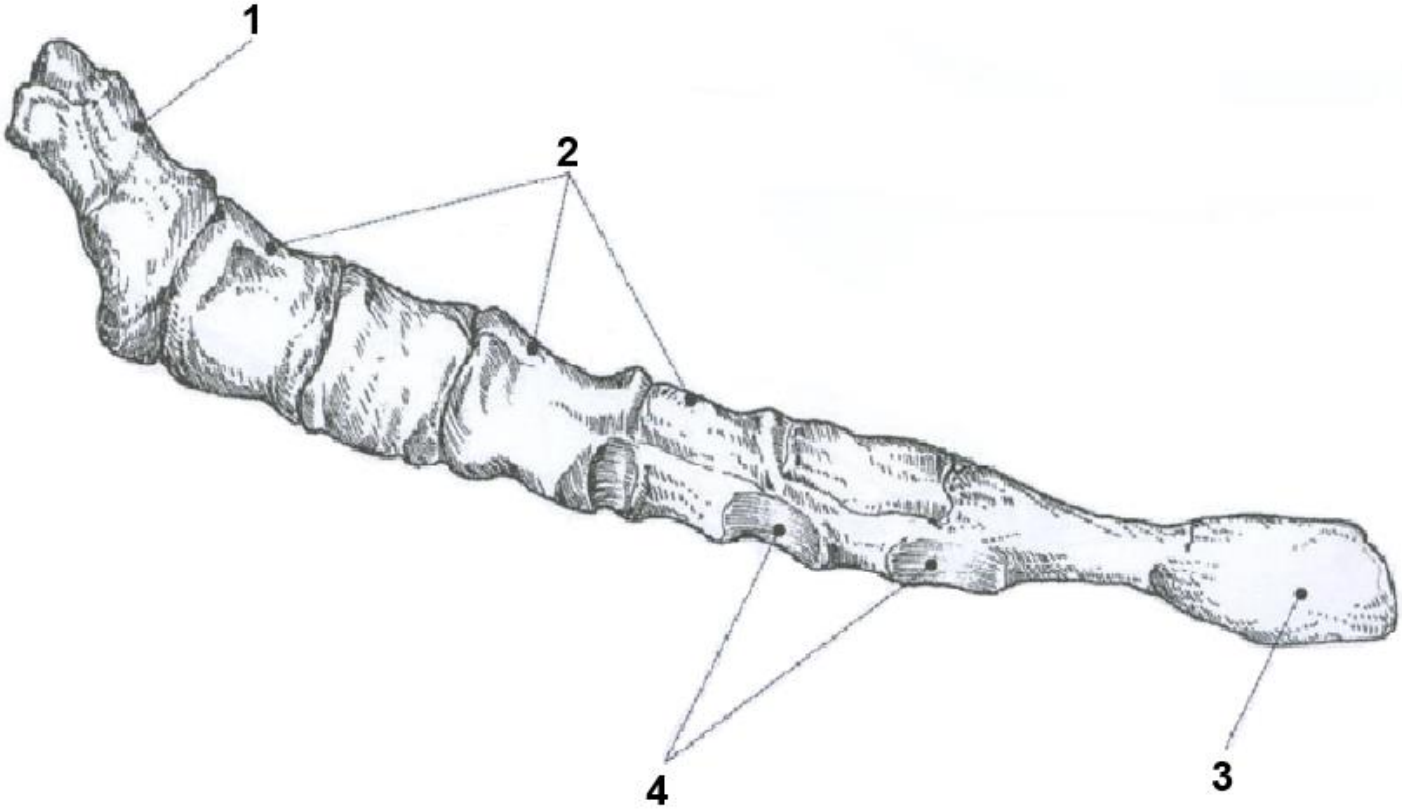

1- Manúbrio do Esterno
2- Esternebras
3- Cartilagem Xifóide
4- Incisuras Costais

(LEGGI *et al*., 2000)

OSSO HIÓIDE

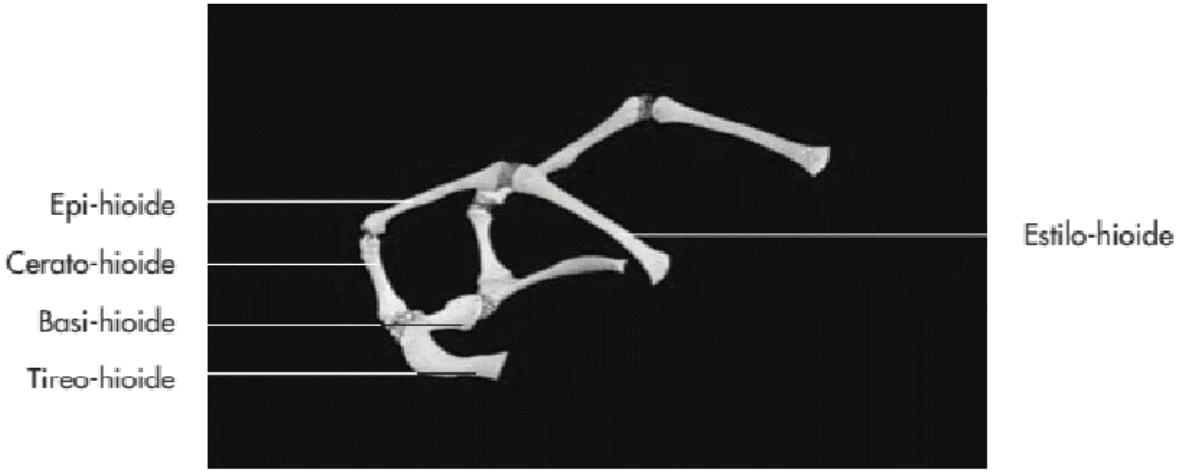

Gato

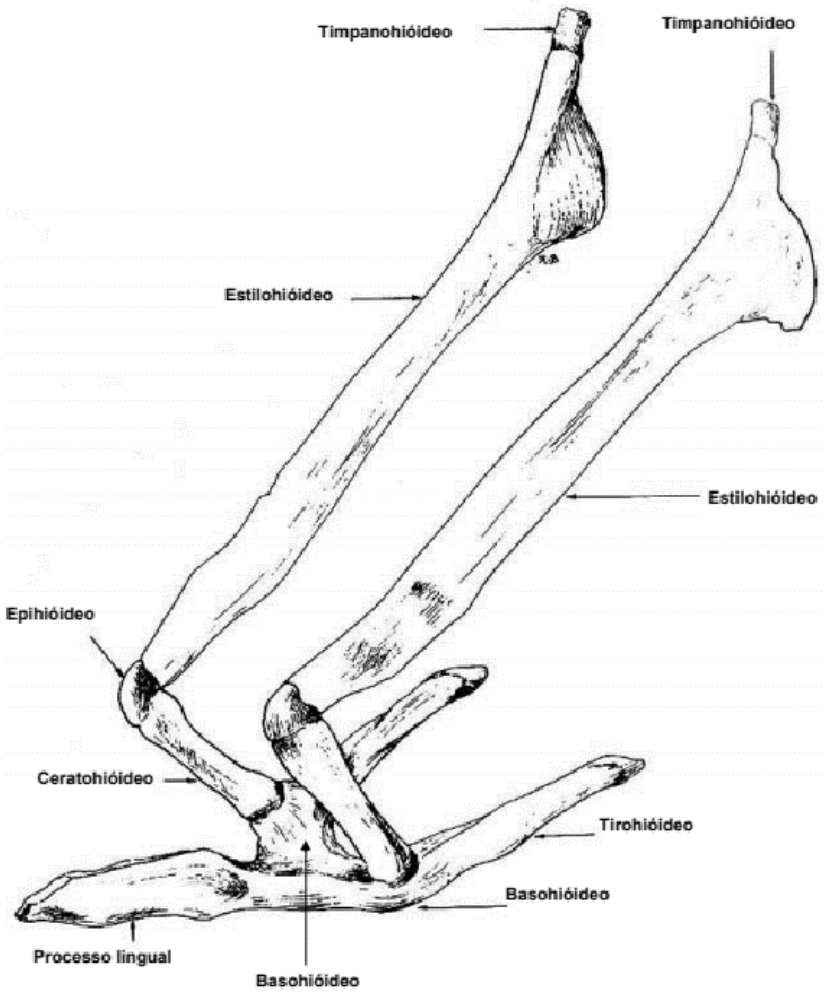

Equino

(BARONE, 1976b; LIEBICH & KÖNIG, 2016a)

MEMBROS TORÁCICOS: ESCÁPULAS

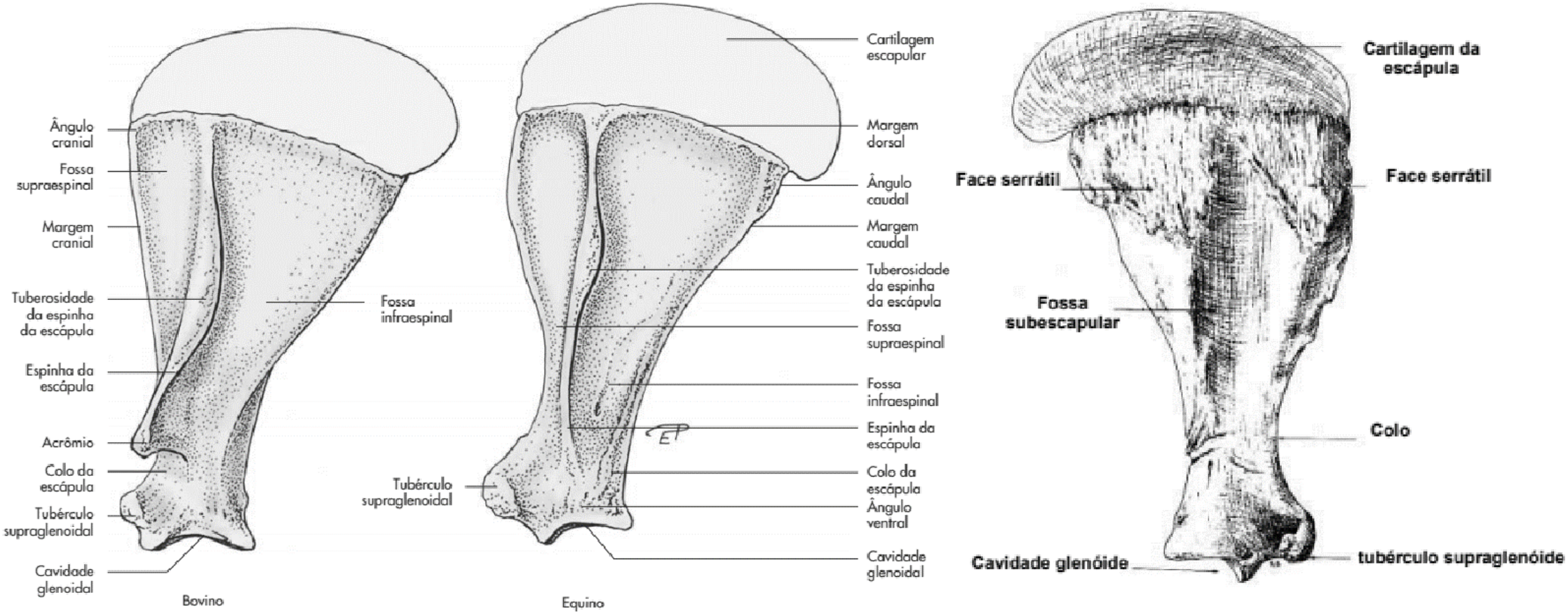

(LEGGI *et al*., 2000; LIEBICH & KÖNIG, 2016b)

MEMBROS TORÁCICOS: ÚMERO

Bovino

Equino

(LIEBICH & KÖNIG, 2016b)

MEMBROS TORÁCICOS: RÁDIO E ULNA

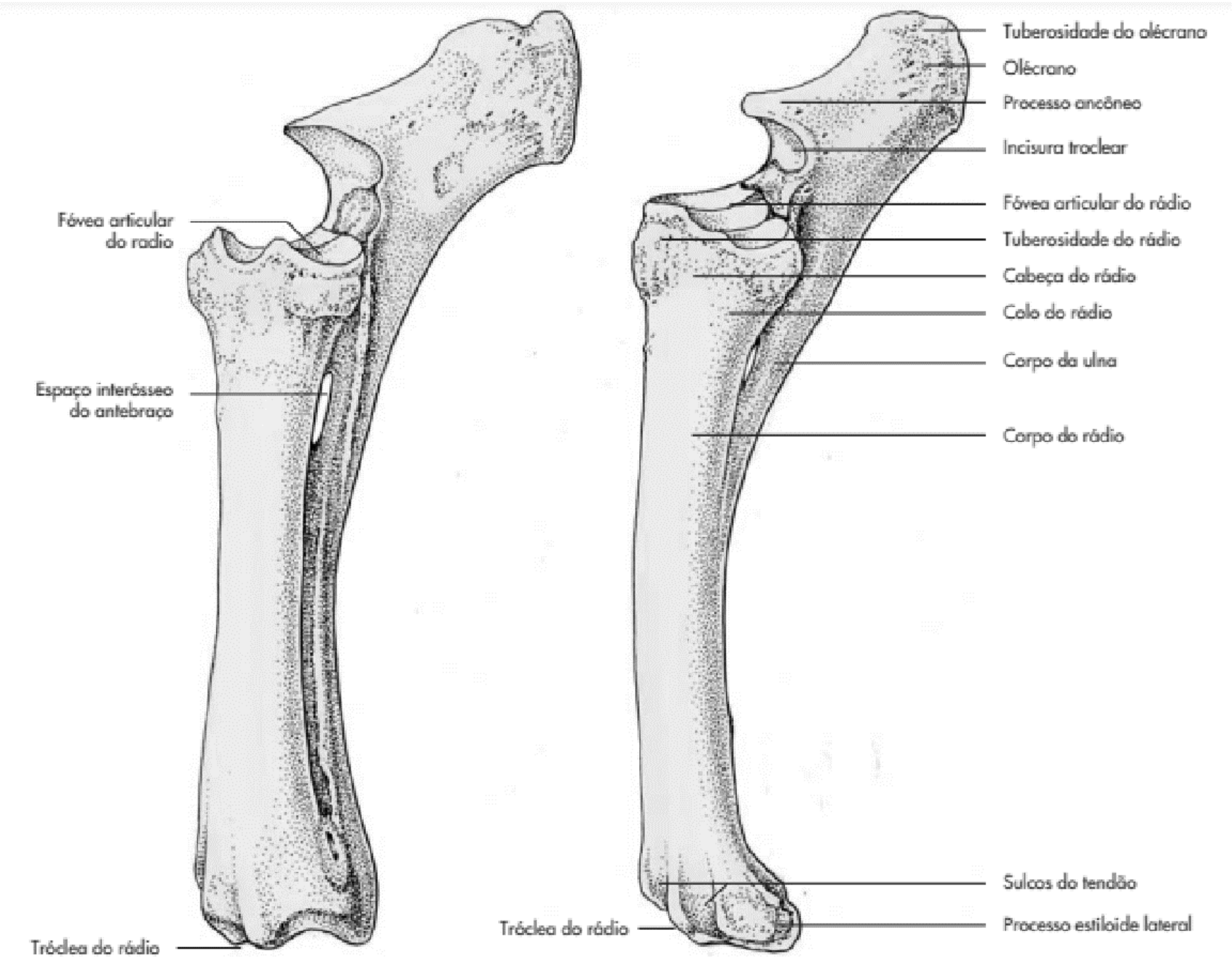

(LIEBICH & KÖNIG, 2016b)

MEMBROS TORÁCICOS – CARPOS

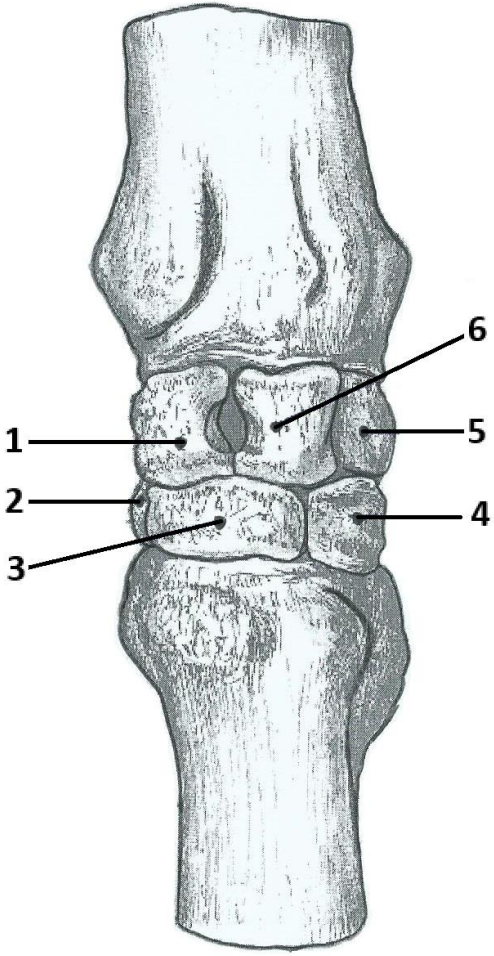

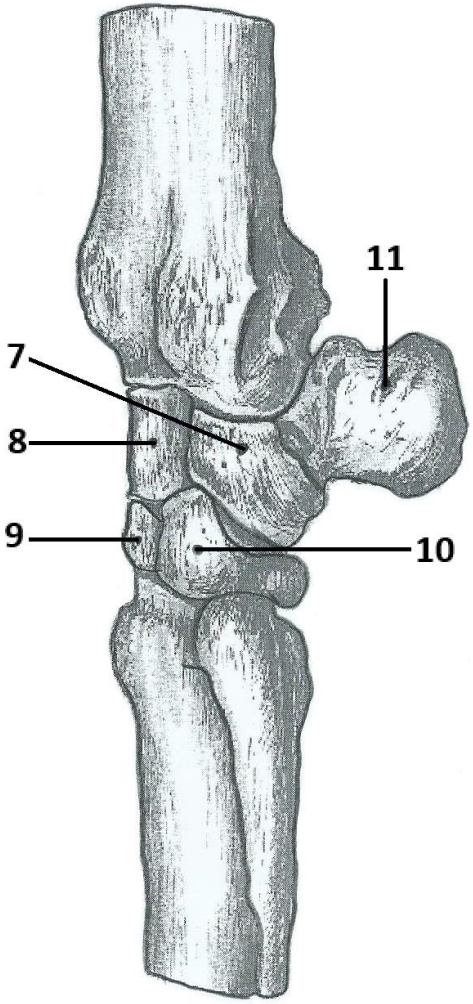

1- Osso Carpo Radial
2- Osso Cárpico I
3- Osso Cárpico II
4- Osso Cárpico IV
5- Osso Carpo Ulnar
6- Osso Carpo Intermédio
7- Osso Carpo Ulnar
8- Osso Carpo Intermédio
9- Osso Cárpico II
10- Osso Cárpico IV
11- Osso Acessório do Carpo

(LEGGI *et al*., 2000)

MEMBROS TORÁCICOS – METACARPO EQUINO

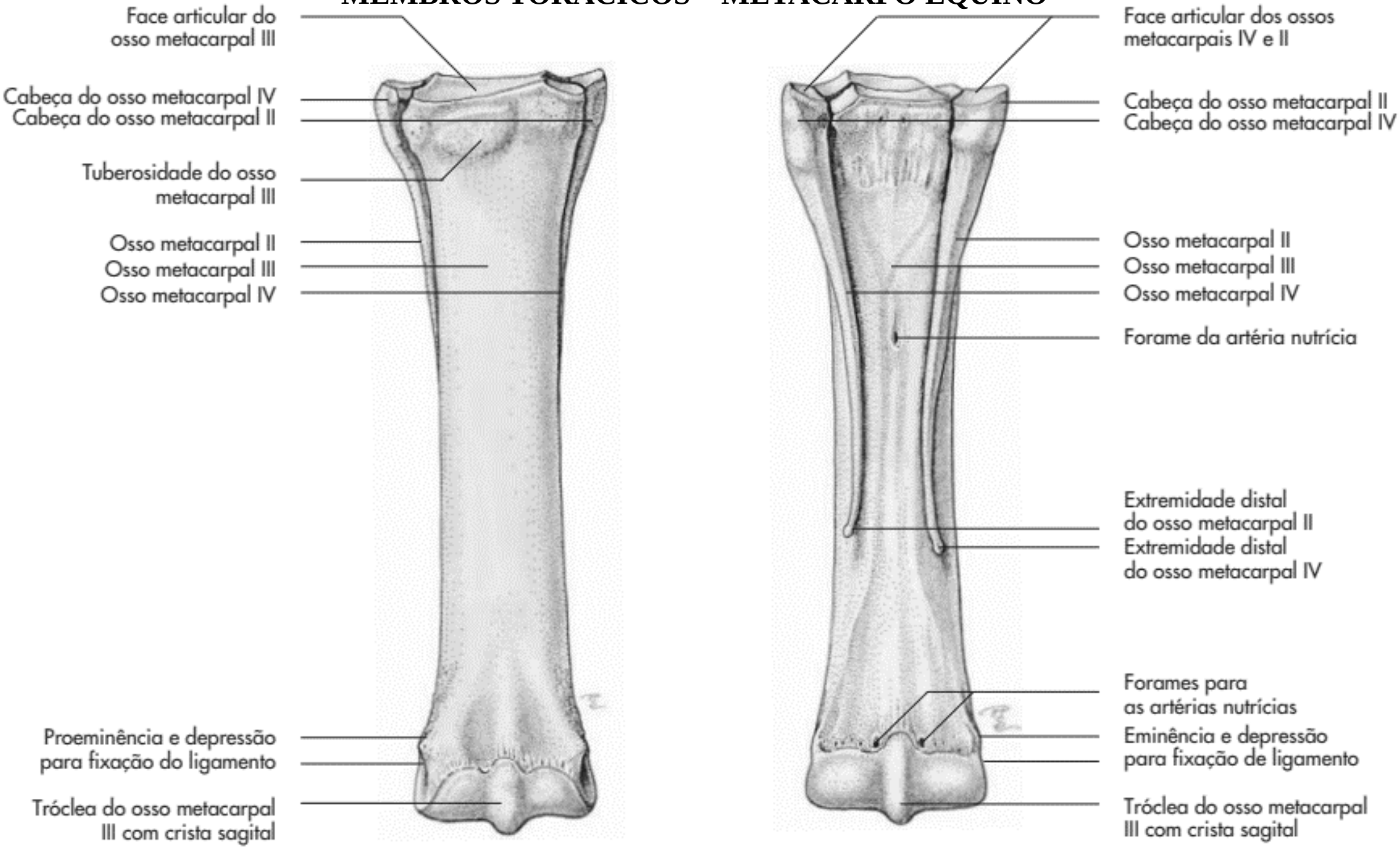

(LECCI et al., 2000)

Ossos metacarpais esquerdos do equino

MEMBROS TORÁCICOS – METACARPO BOVINO

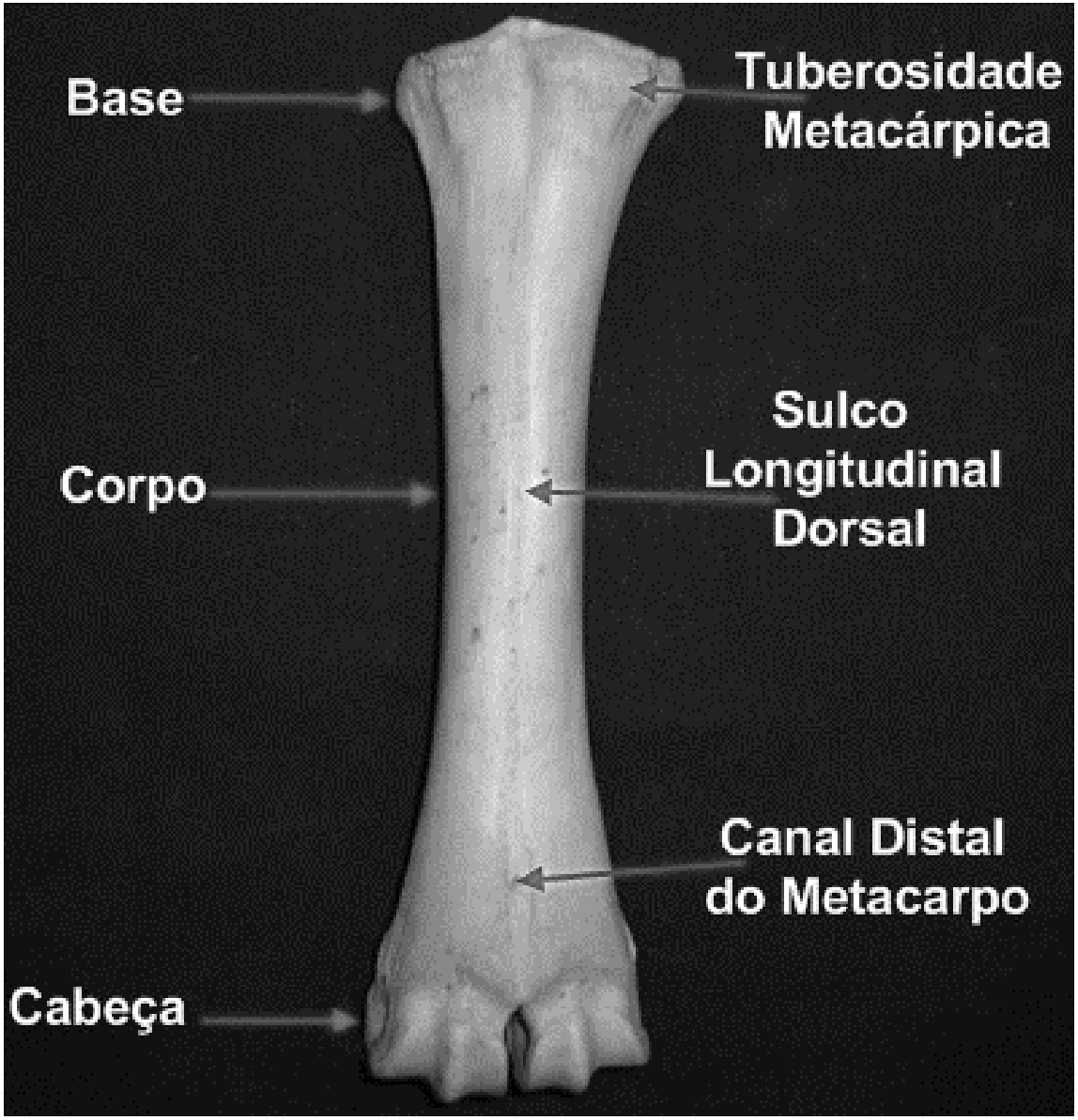

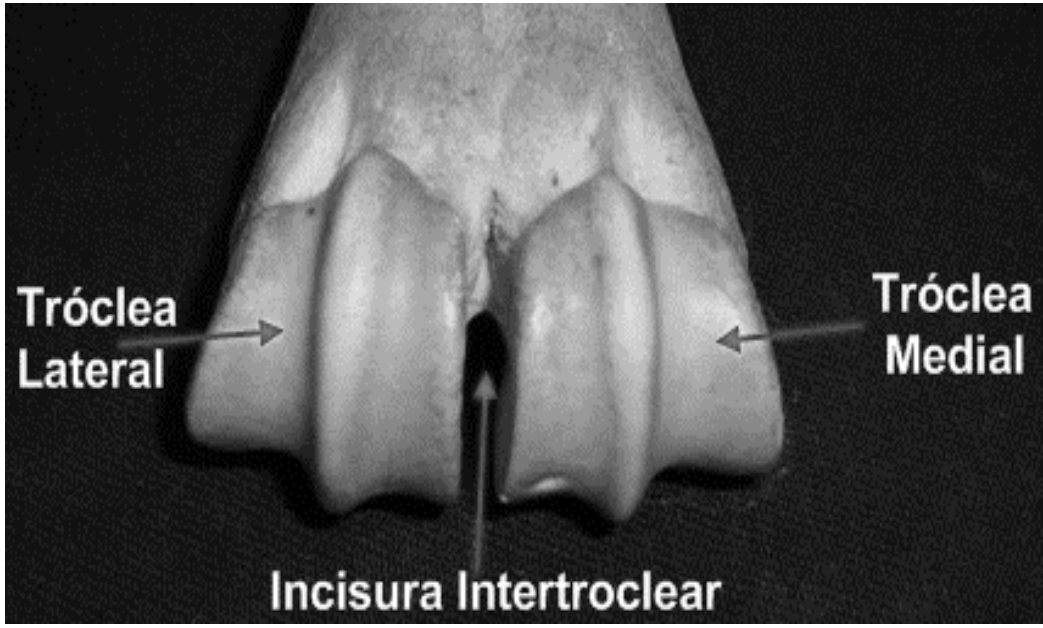

(REIS, 2011b)

MEMBROS TORÁCICOS - FALANGES

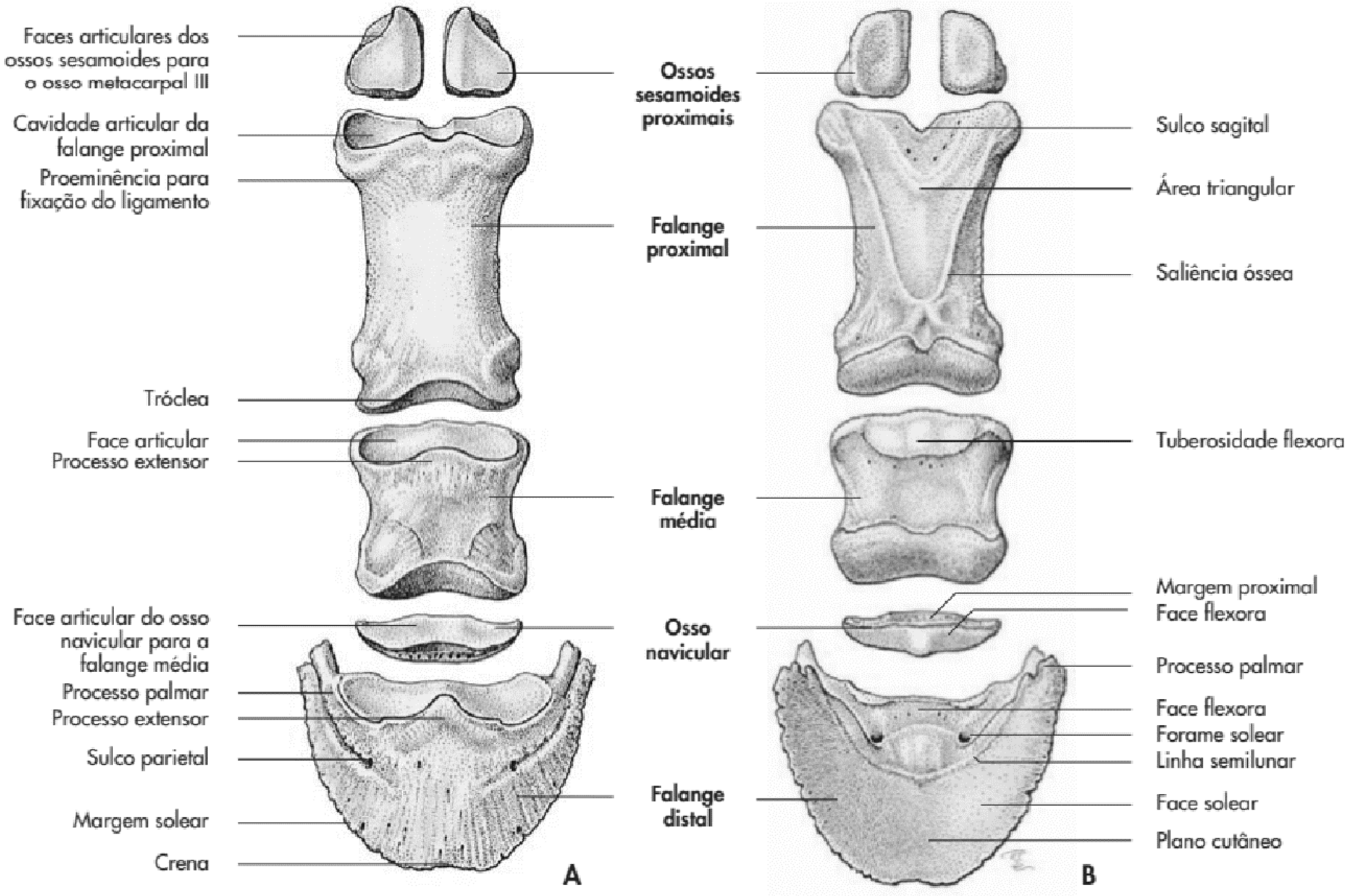

(LIEBICH & KÖNIG, 2016b)

MEMBROS TORÁCICOS – FALANGES DISTAL E OSSO SESAMOIDE DISTAL

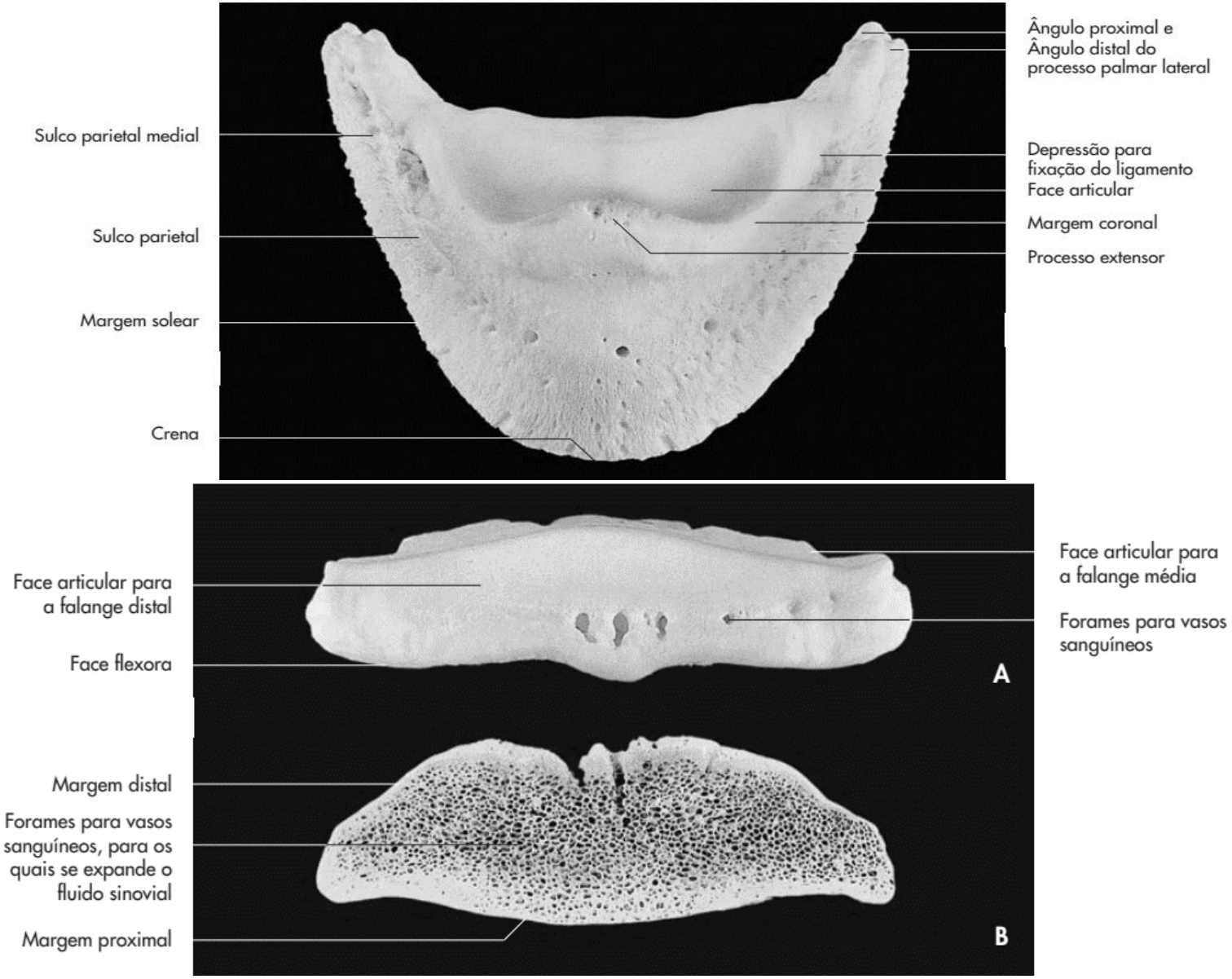

(LIEBICH & KÖNIG, 2016b)

MEMBROS TORÁCICOS – FALANGES DE MAMÍFROS

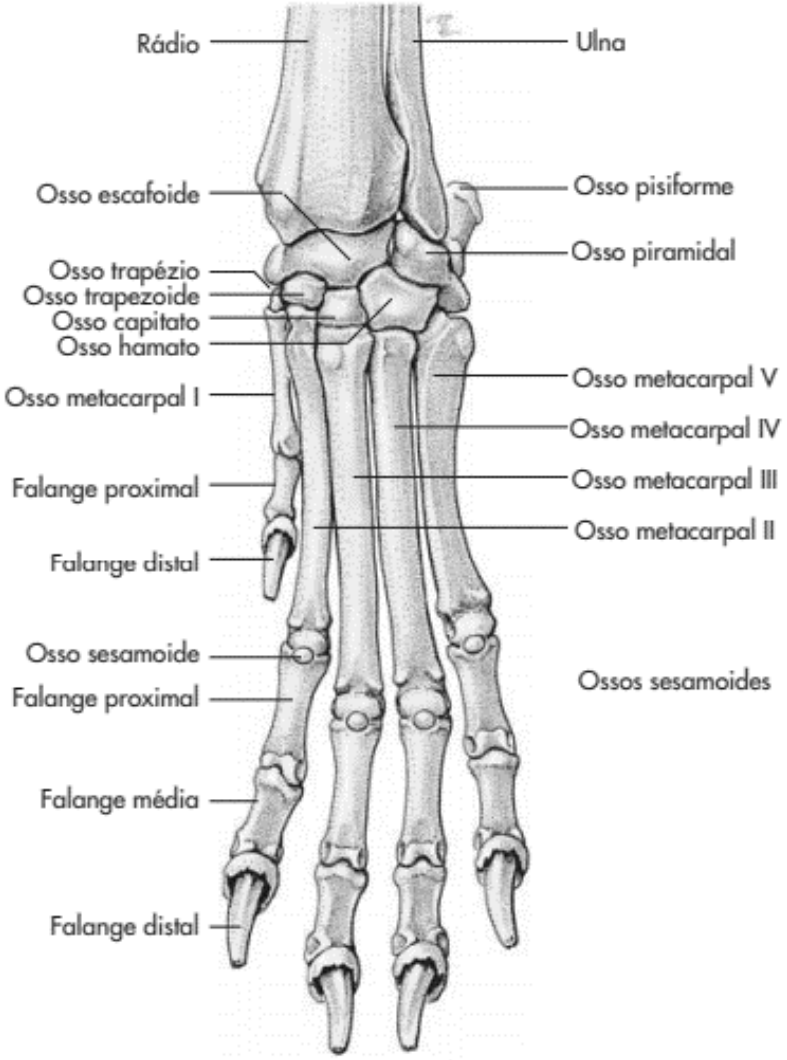

Esqueleto da mão esquerda do cão

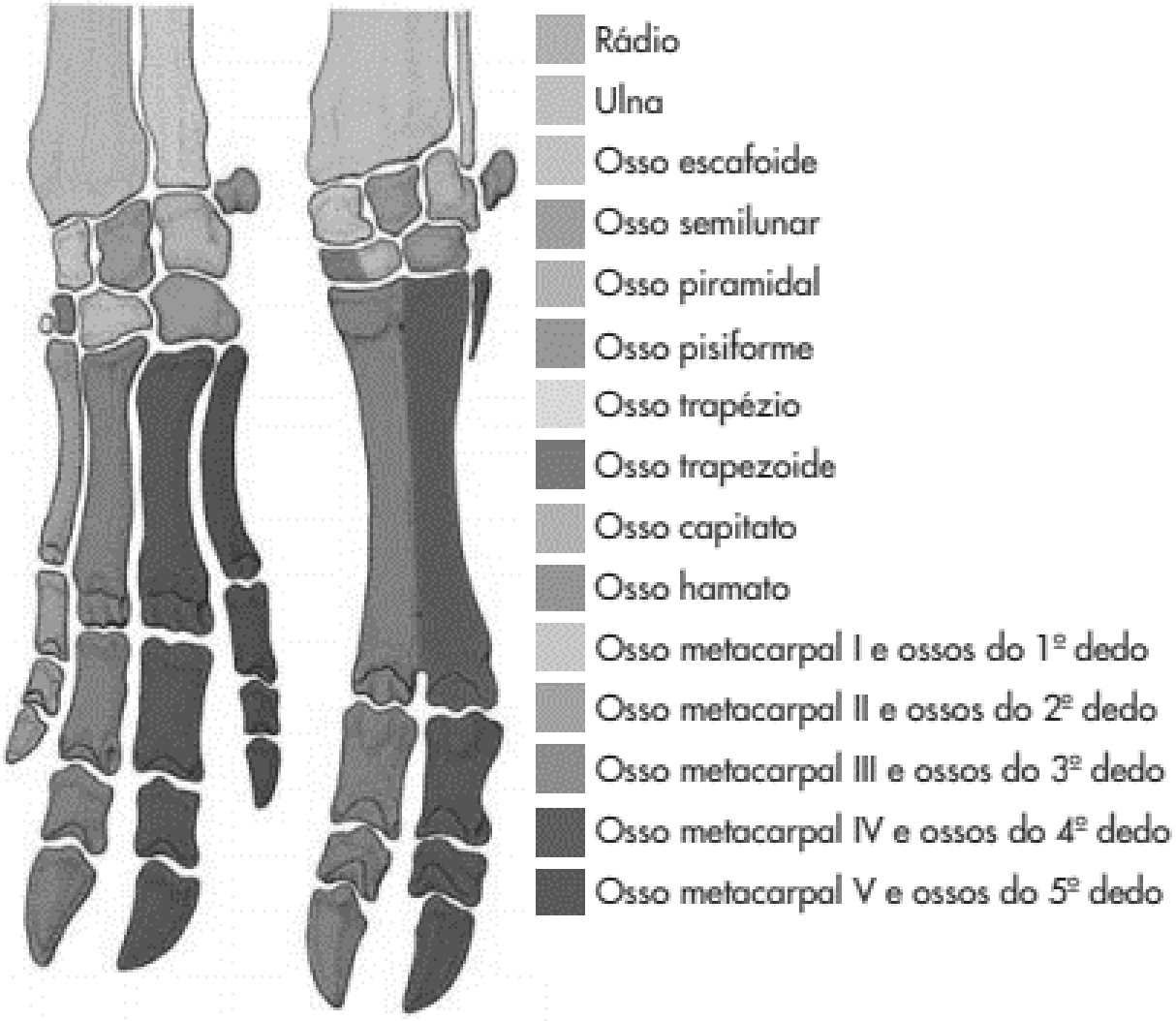

(LIEBICH & KÖNIG, 2016b)

MEMBROS PÉLVICOS: COXAL VISTA DORSAL

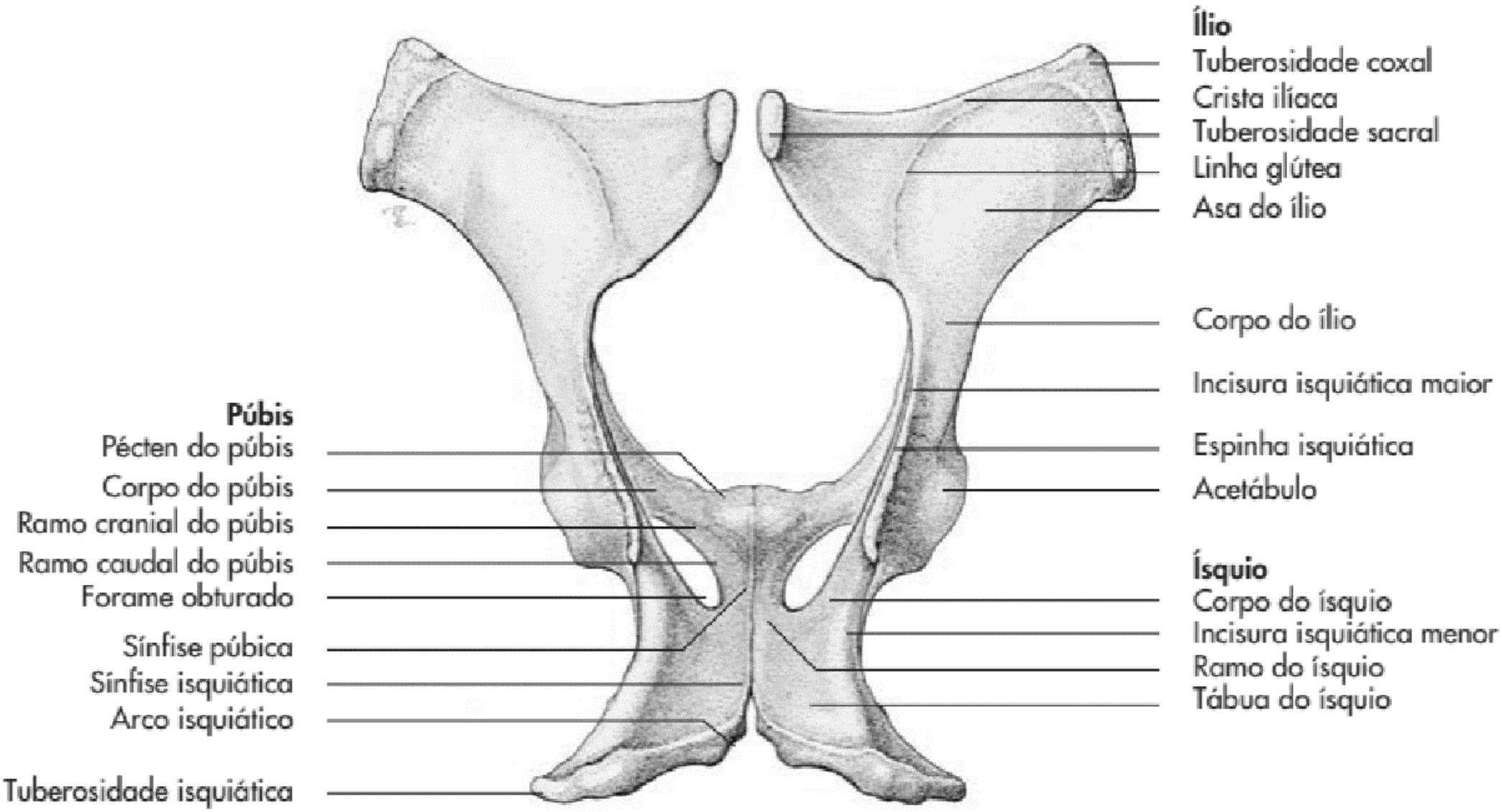

(LIEBICH *et al.*, 2016)

MEMBROS PÉLVICOS: COXAL VISTA VENTRAL

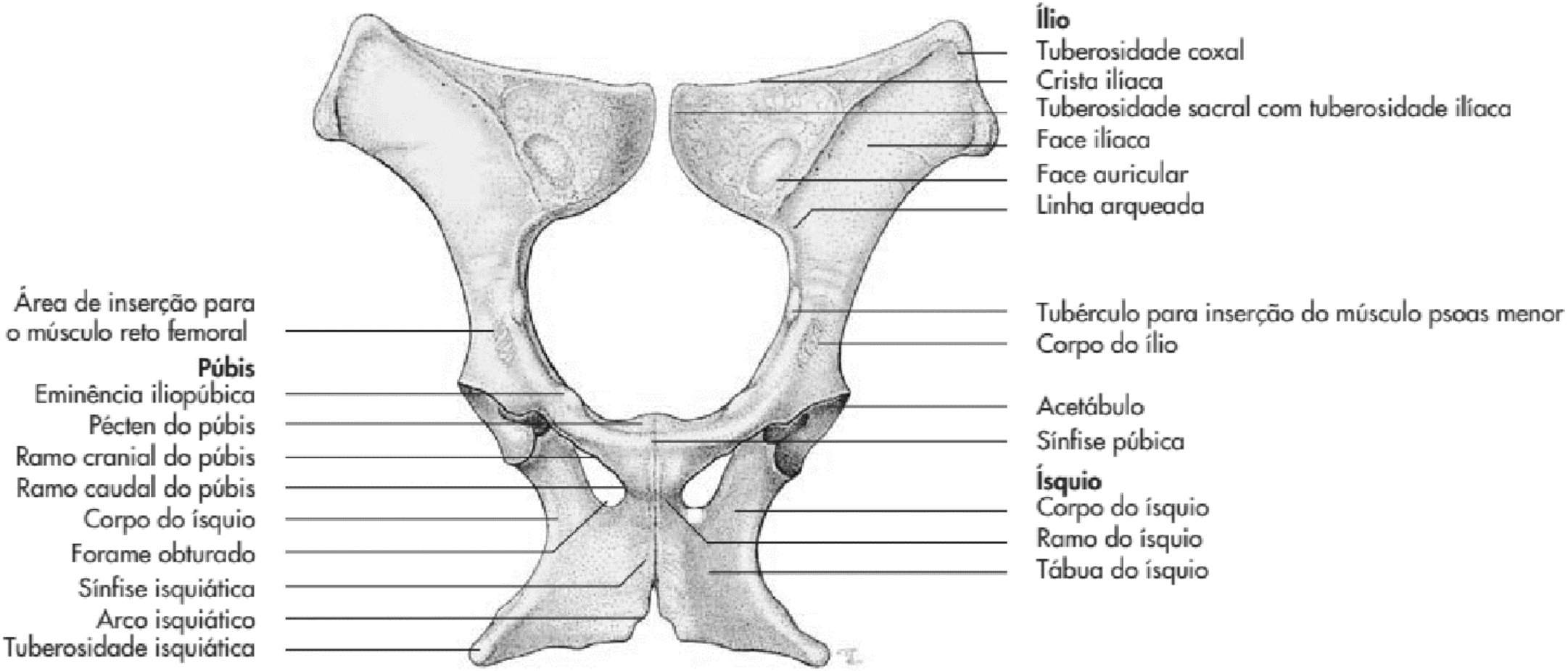

(LIEBICH *et al*., 2016)

MEMBROS PÉLVICOS: FÊMUR

1- Trocanter Maior Parte Caudal
2- Fóvea da Cabeça do Fêmur
3- Cabeça do Fêmur
4- Colo do Fêmur
5- Trocanter Menor
6- Corpo do Fêmur
7- Tubérculo Troclear do Fêmur
8- Epicôndilo Medial
9- Tróclea do Fêmur
10- Epicôndilo Lateral
11- Terceiro Trocanter
12- Incisura Trocantérica
13- Trocanter Maior Parte Cranial
14- Trocanter Maior Parte Cranial
15- Fossa Trocantérica
16- Terceiro Trocanter
17- Fossa Supracôndilar
18- Côndilo Lateral
19- Fossa Intracôndilar
20- Côndilo Medial
21- Epicôndilo Medial
22- Face Poplítea
23- Lábio Medial
24- Forame Para Artéria Nutrícia
25- Face Rugosa
26- Tuberosidade Bicipital
27- Trocanter Menor
28- Fóvea da Cabeça do Fêmur
29- Cabeça do Fêmur
30- Trocanter Maior Parte Caudal

(LEGGI *et al.*, 2000)

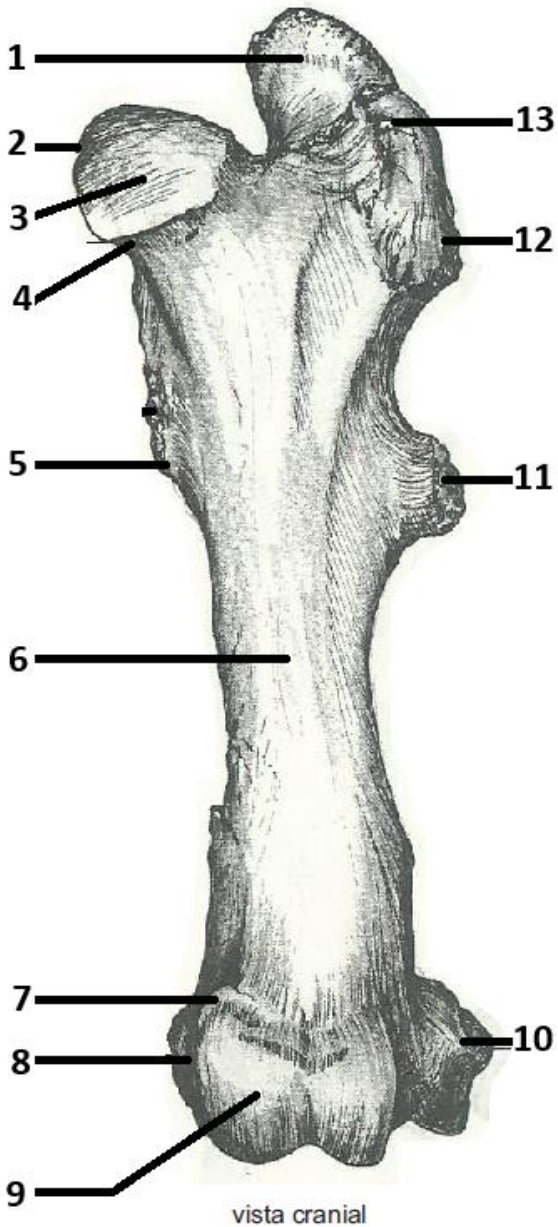

vista cranial

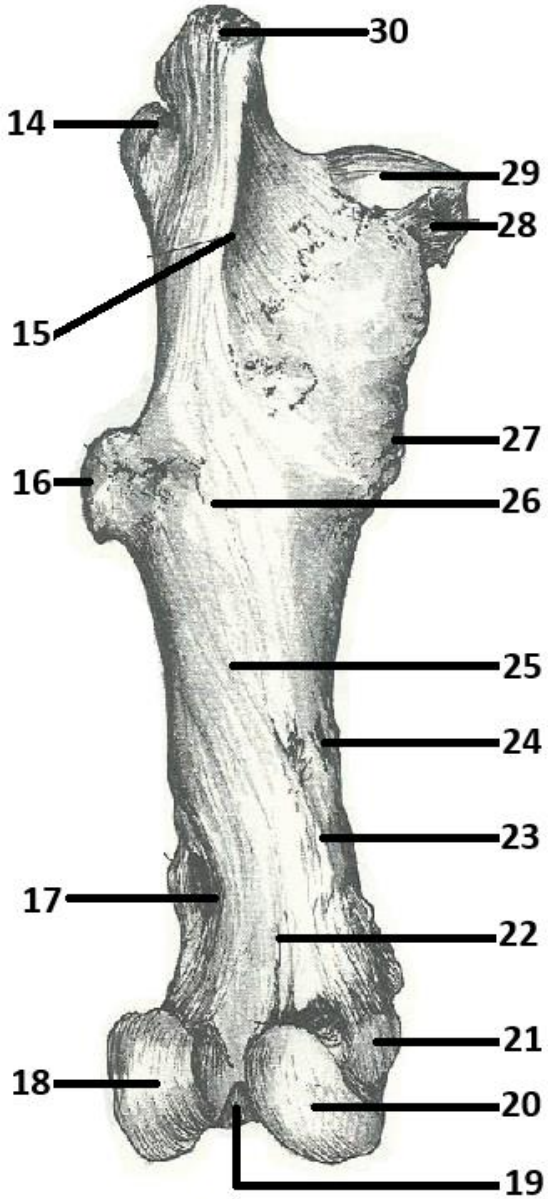

vista caudal

MEMBROS PÉLVICOS: FÊMUR, PATELA, TÍBIA E FÍBULA

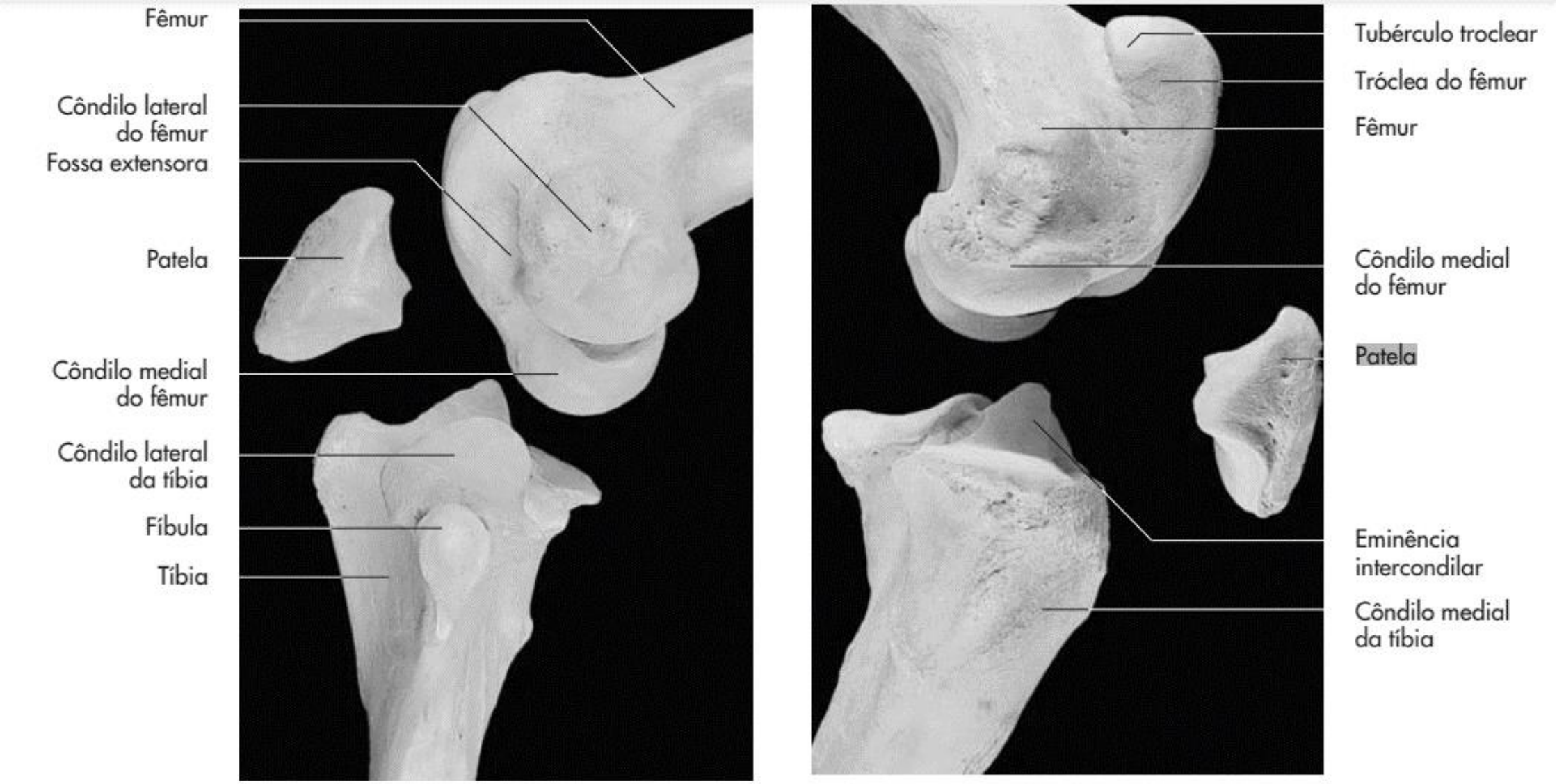

(LIEBICH *et al*., 2016)

MEMBROS PÉLVICOS: TÍBIA E FÍBULA

1- Côndilo Lateral
2- Tuberosidade da Tíbia
3- Sulco da Tuberosidade
4- Sulco Extensor
5- Cabeça da Fíbula
6- Espaço Interósseo
7- Fíbula
8- Tíbia
9- Maléolo Medial com Sulco do Tendão
10- Códea
11- Maléolo Medial
12- Maléolo Lateral
13- Linhas Musculares
14- Linhas Poplíteas
15- Forame para Artéria Nutrícia
16- Incisura Poplítea
17- Côndilo Medial
18- Área Intercôndilar Caudal
19- Área Intercôndilar Central
20- Eminência Intercôndilar

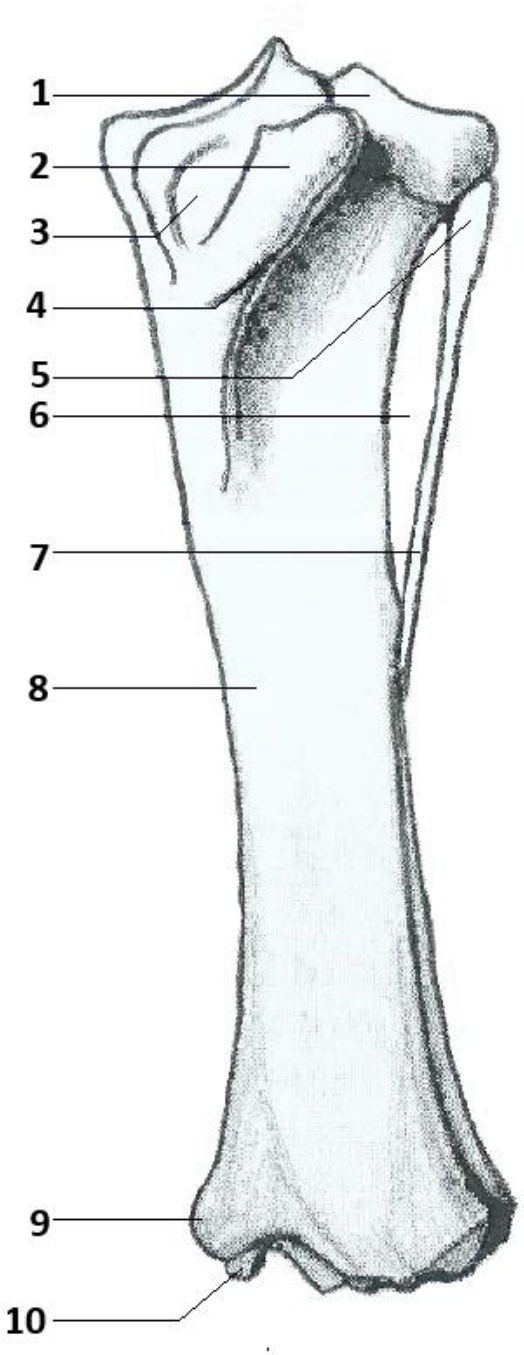

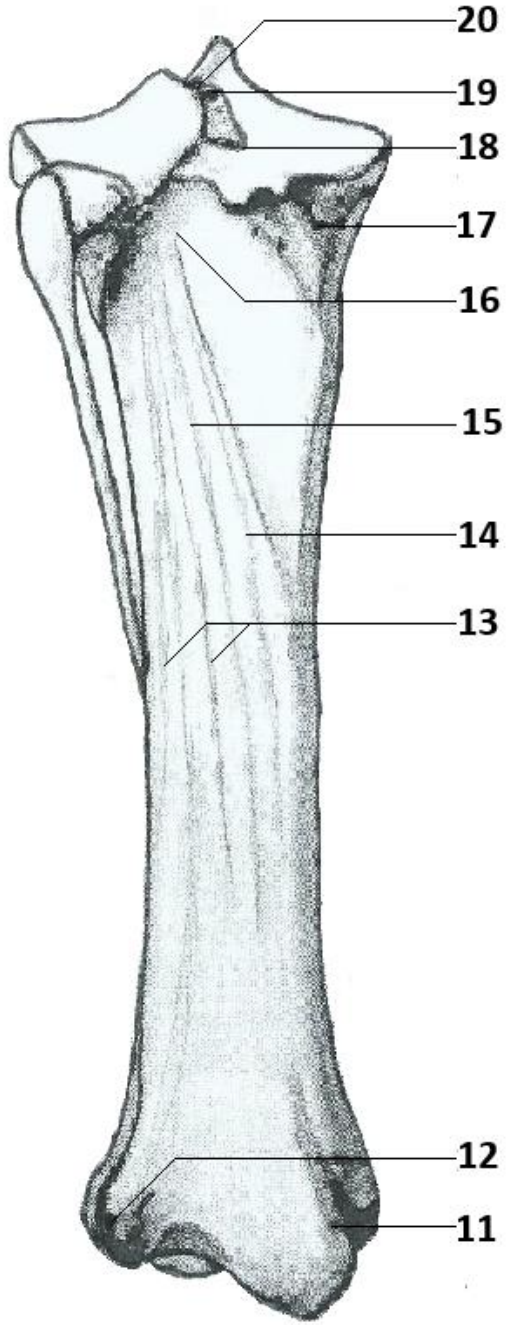

(LIEBICH *et al*., 2016)

MEMBROS PÉLVICOS: TARSOS

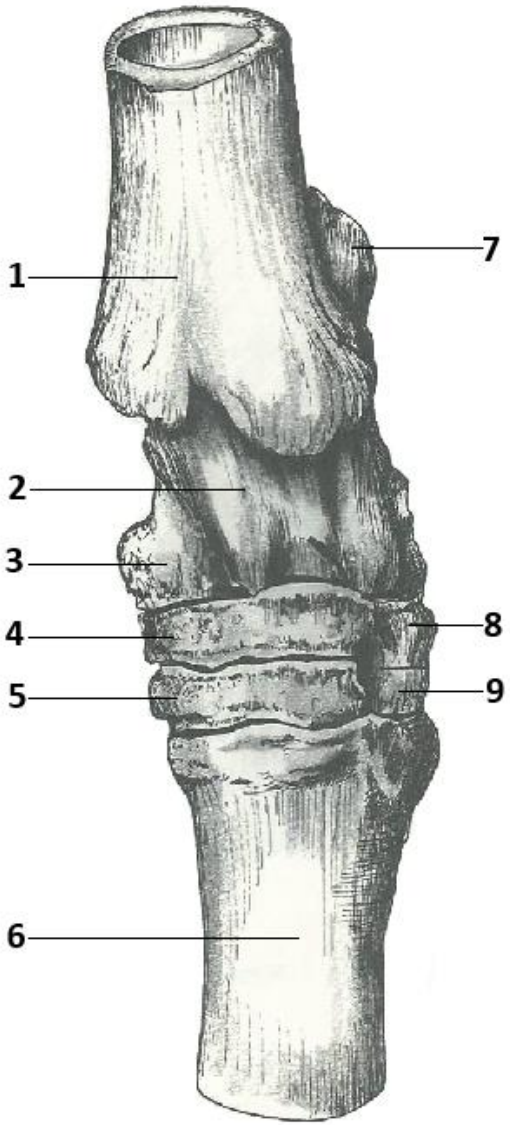

vista dorsal

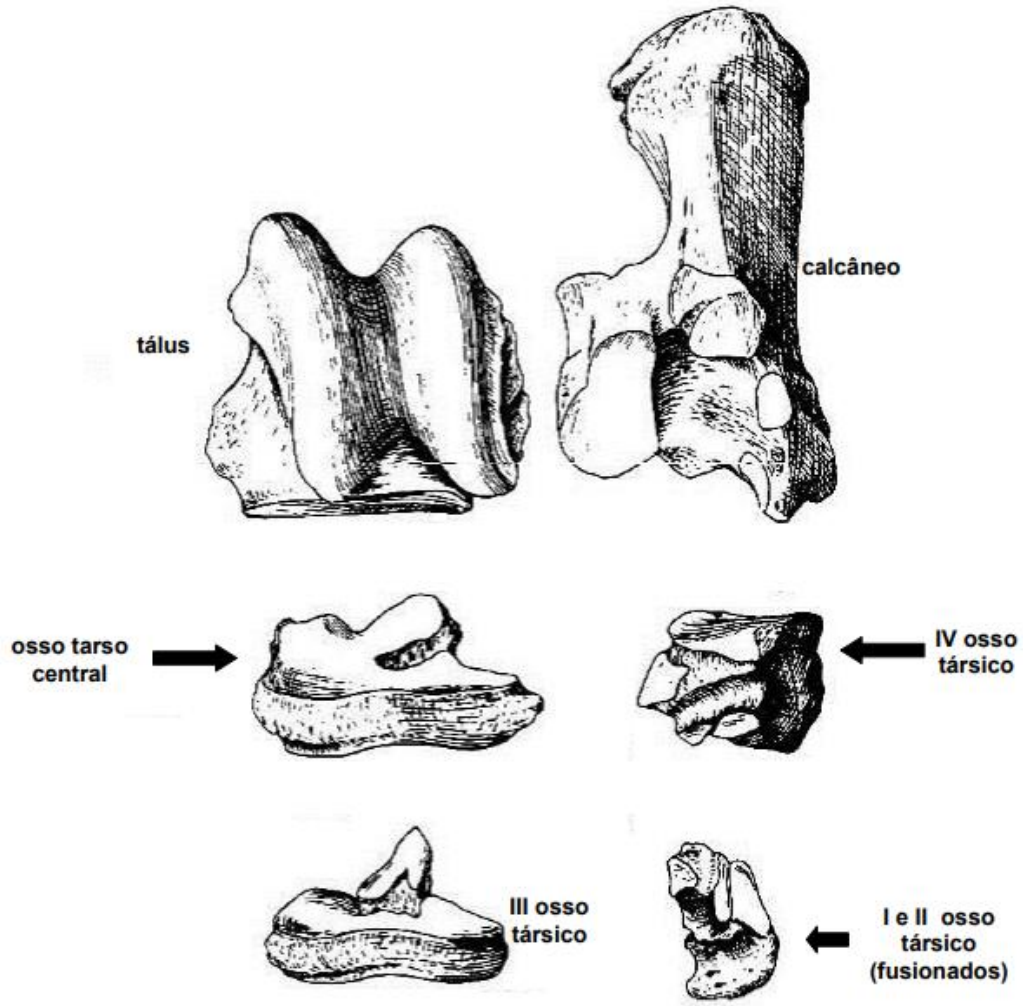

separados

1- Tíbia
2- Tróclea do Talo
3- Talo
4- Osso Társico Central
5- Osso Társico III
6- Osso Metatársico III
7- Canal do Tarso
8- Osso Társico IV
9- Canal do Tarso

(POPESKO, 1990a)

MEMBROS PÉLVICOS: METATARSOS

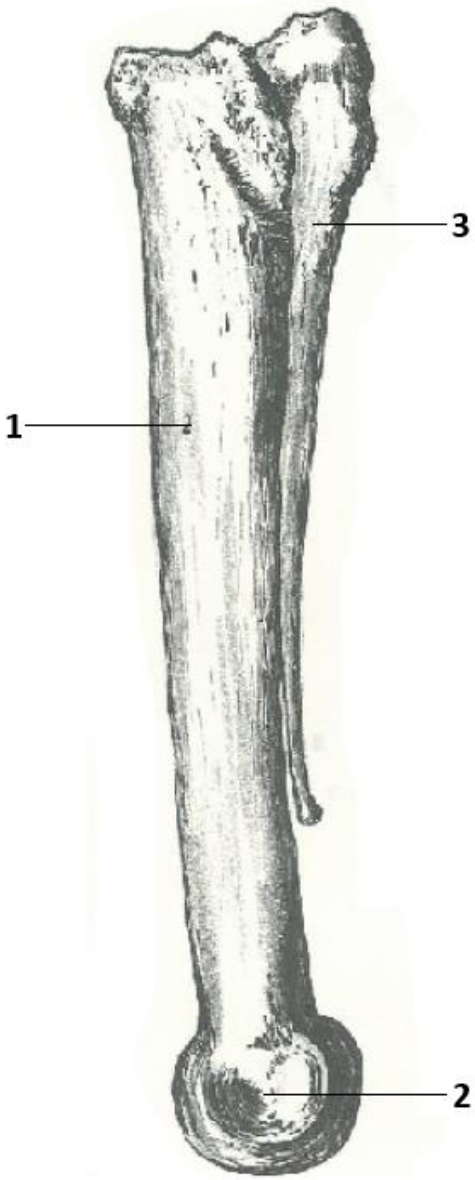

vista lateral

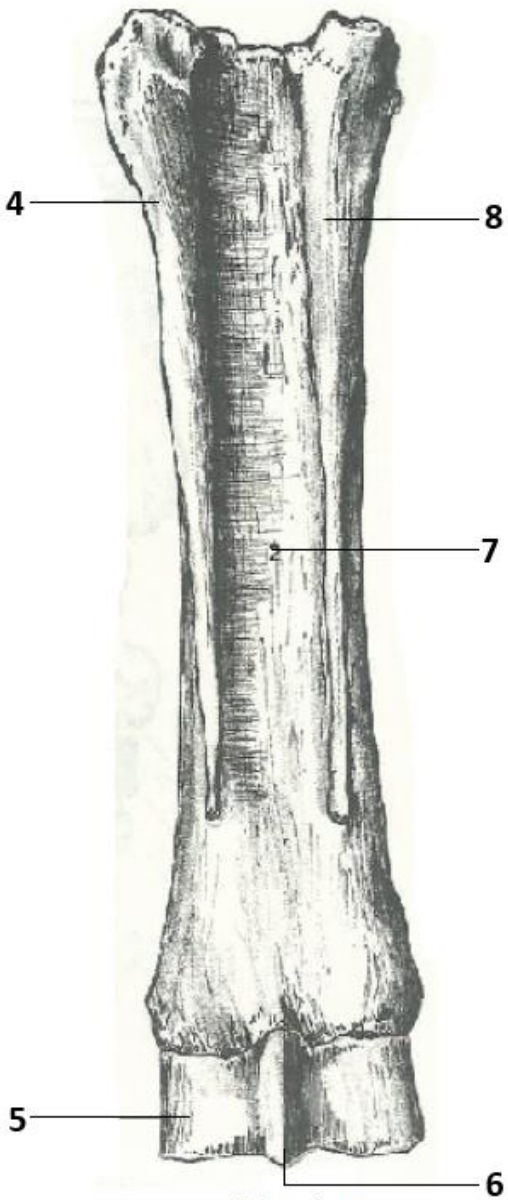

vista palmar

1- Osso Metatársico III
2- Tróclea do Metatarso
3- Osso Metatársico IV
4- Osso Metatársico IV
5- Tróclea do Metatarso
6- Osso Metatársico III
7- Crista Sagital da Tróclea do Metatarso II
8- Osso Metatársico III
9- Osso Metatársico II

(POPESKO, 1990a)

MIOLOGIA

Completar e Colorir as Imagens

MÚSCULOS DA CABEÇA: VISTA MEDIAL E LATERAL

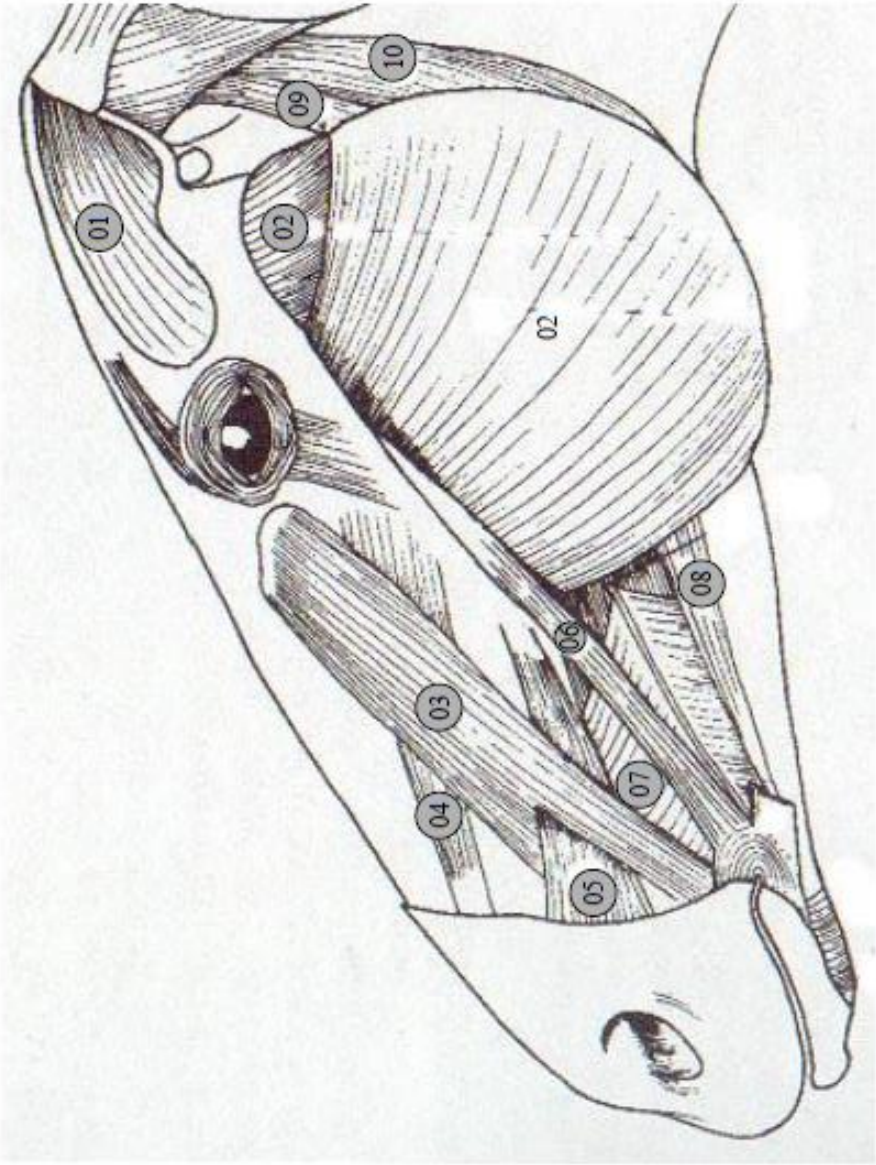

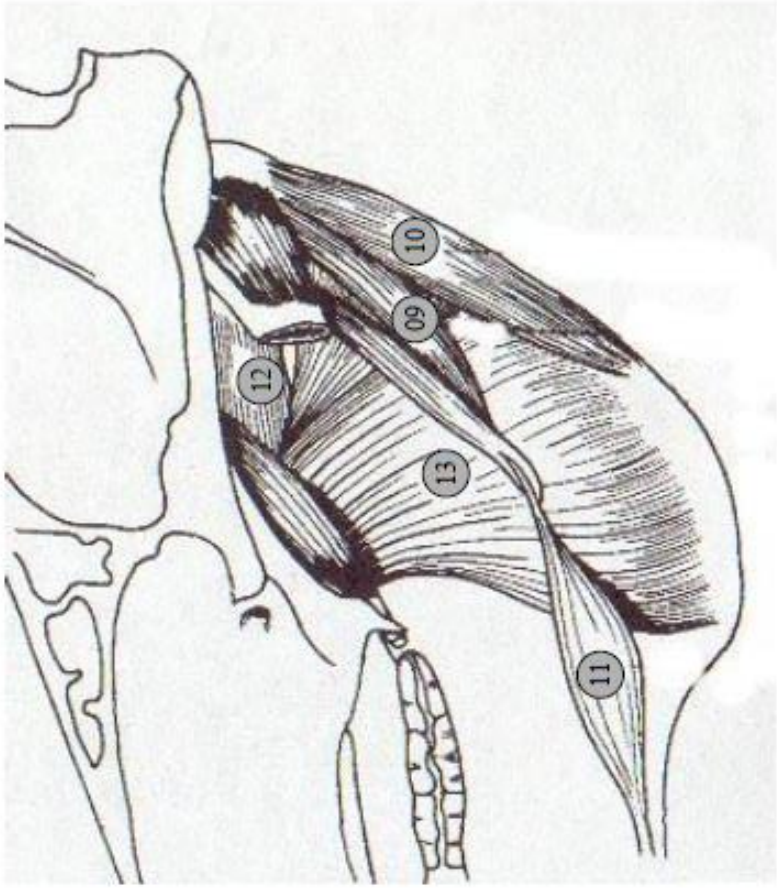

(SOUZA, 2018)

MÚSCULOS: VISTA GERAL VENTRAL

Vista Ventral

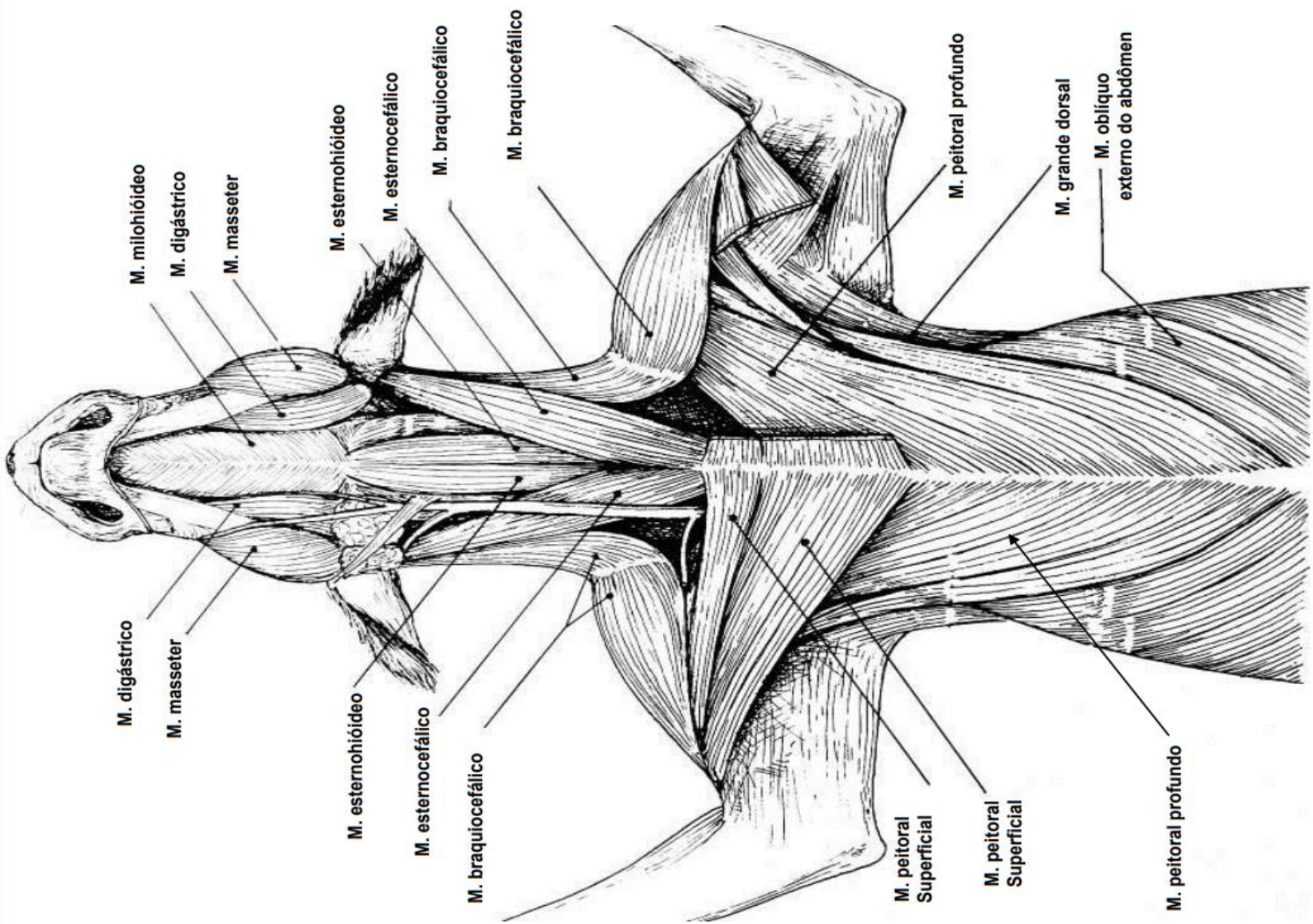

(PINHEIRO, 2014b)

MÚSCULOS DO ABDÓMEM: VISTA VENTRAL

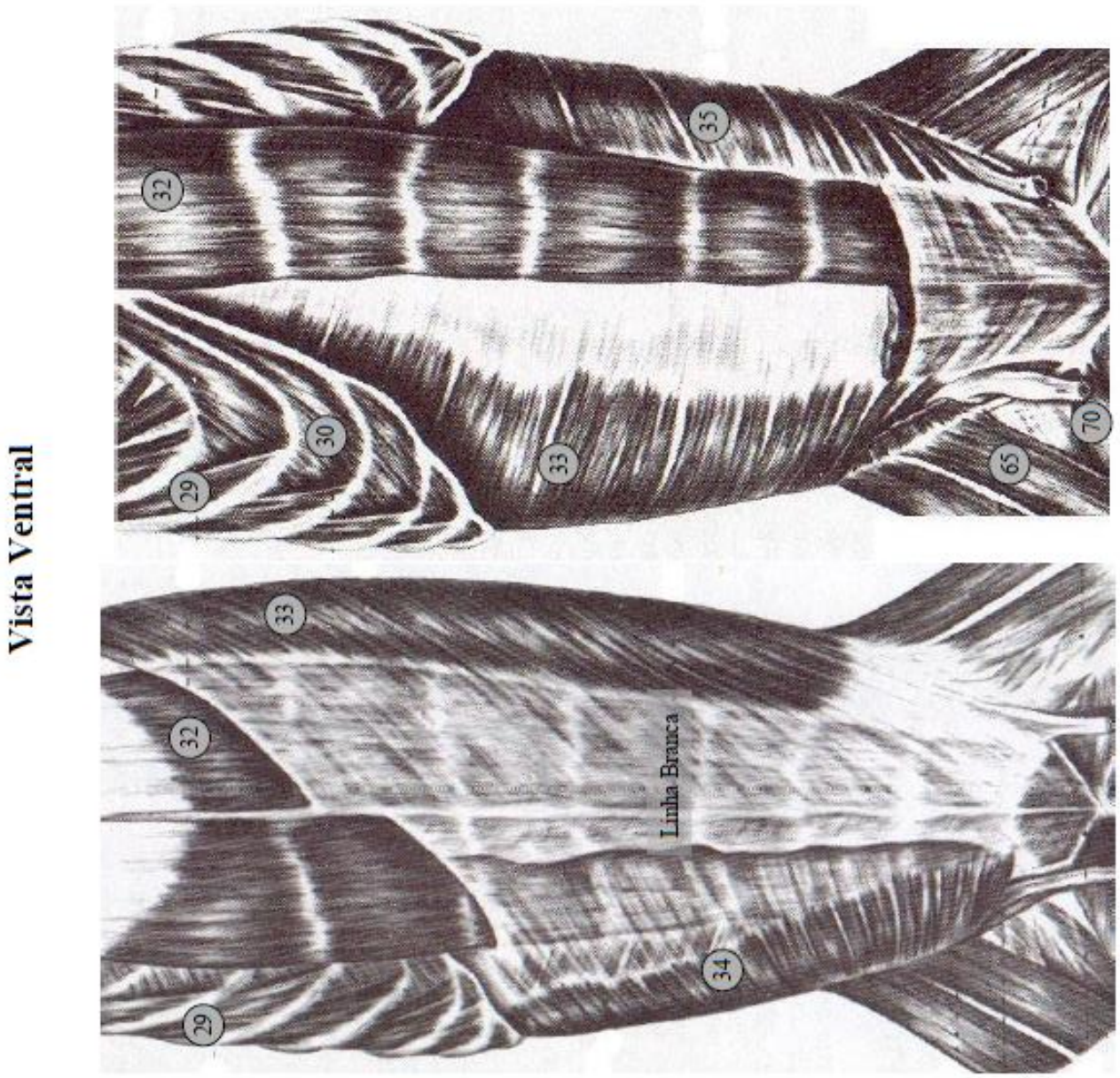

(CRISTINA, 2006)

MÚSCULOS: VISTA TORACOABDOMINAL LATERAL

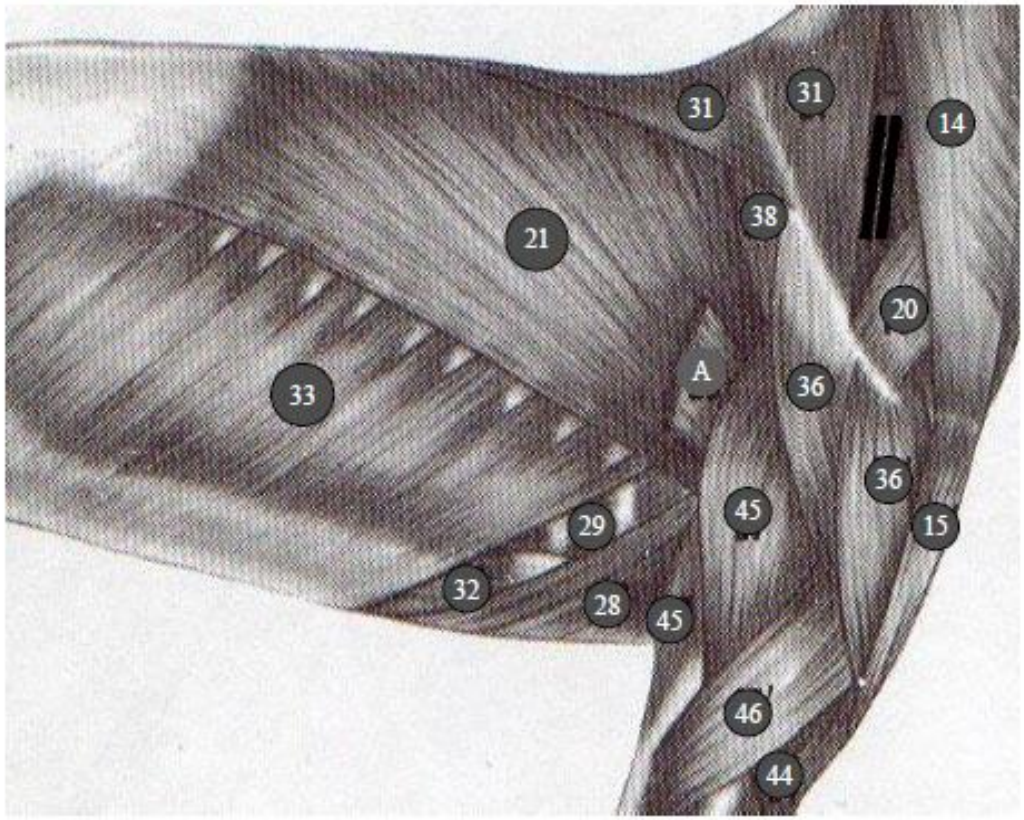

(WALT , 2020)

MÚSCULOS DO MEMBRO TORÁCICO

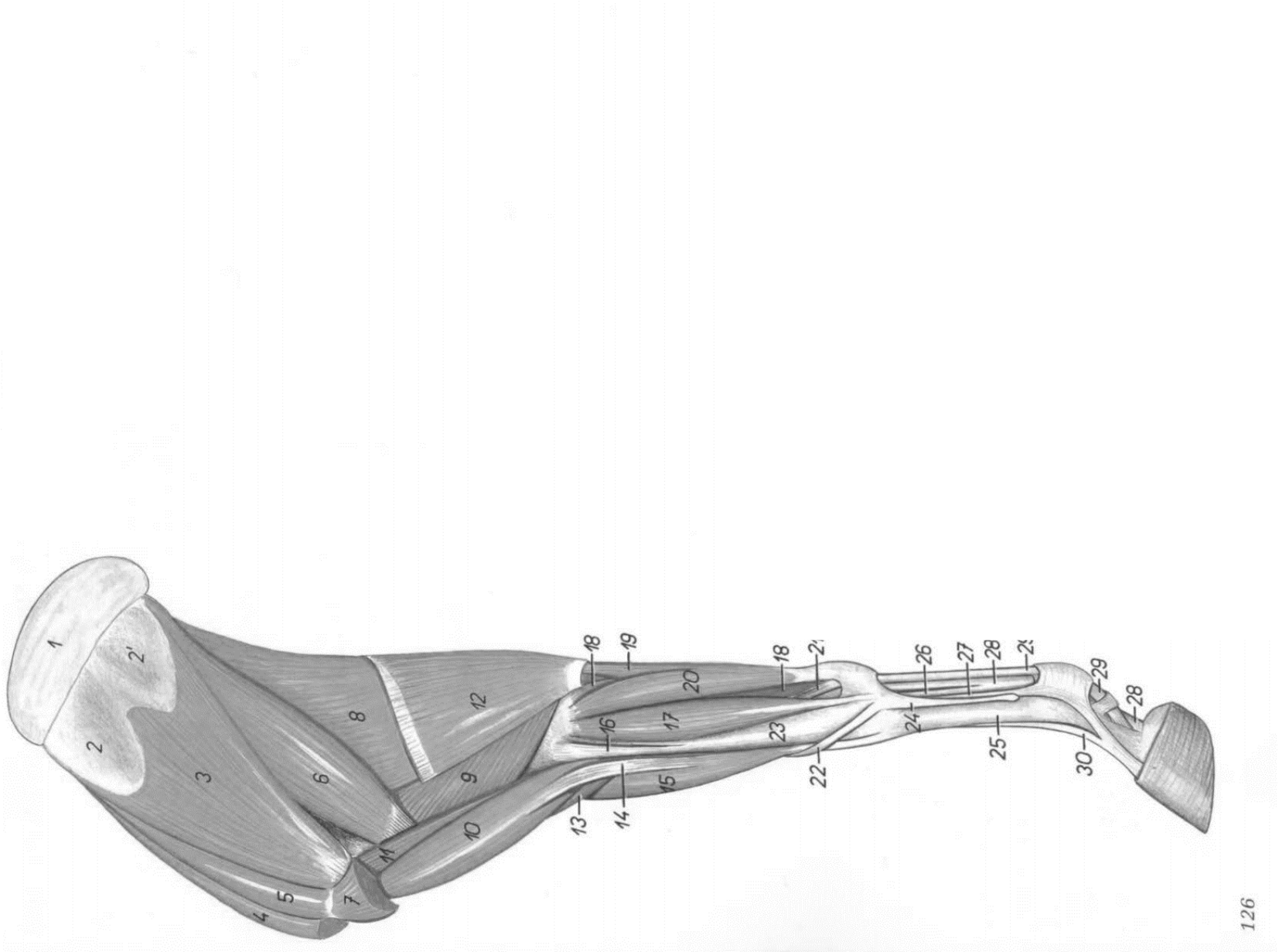

(POPESKO, 1990d)

MÚSCULOS DO MEMBRO TORÁCICO

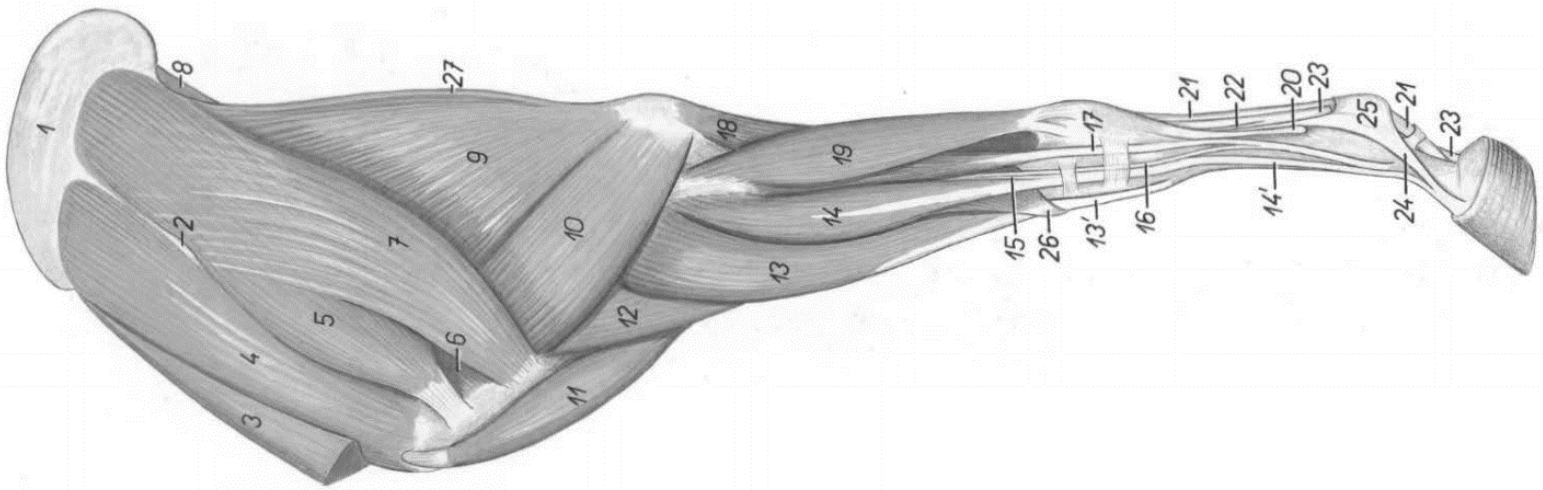

(POPESKO, 1990d)

MÚSCULOS PROFUNDOS – MEMBRO TORÁCICO

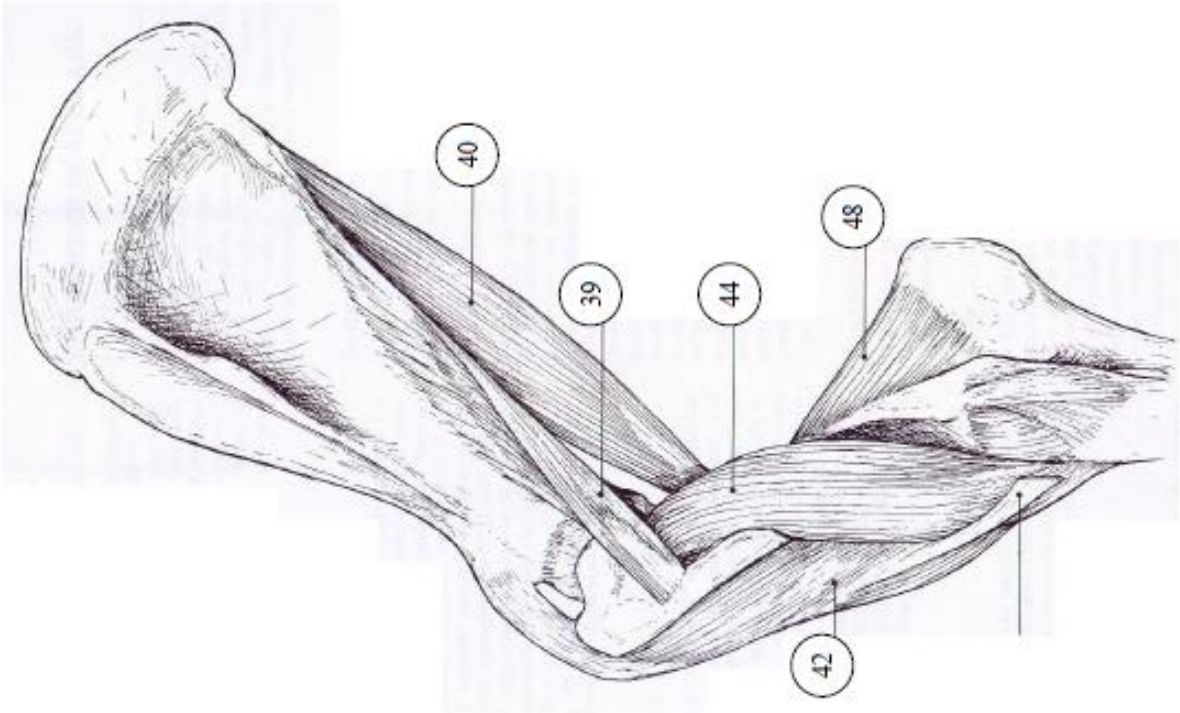

(COUET, 2017)

MÚSCULOS DO MEMBRO PÉLVICO

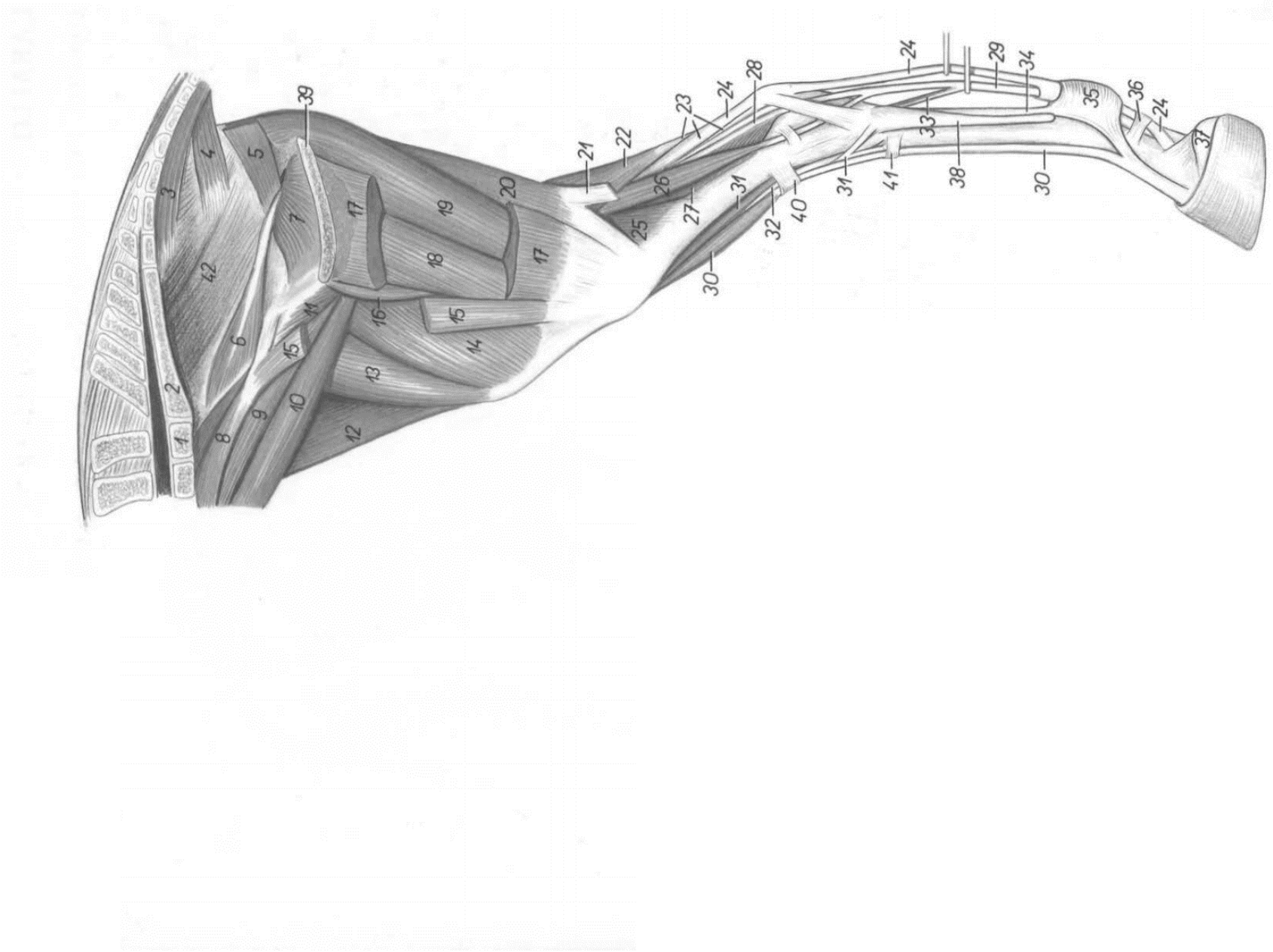

(POPESKO, 1990d)

MÚSCULOS DO MEMBRO PÉLVICO

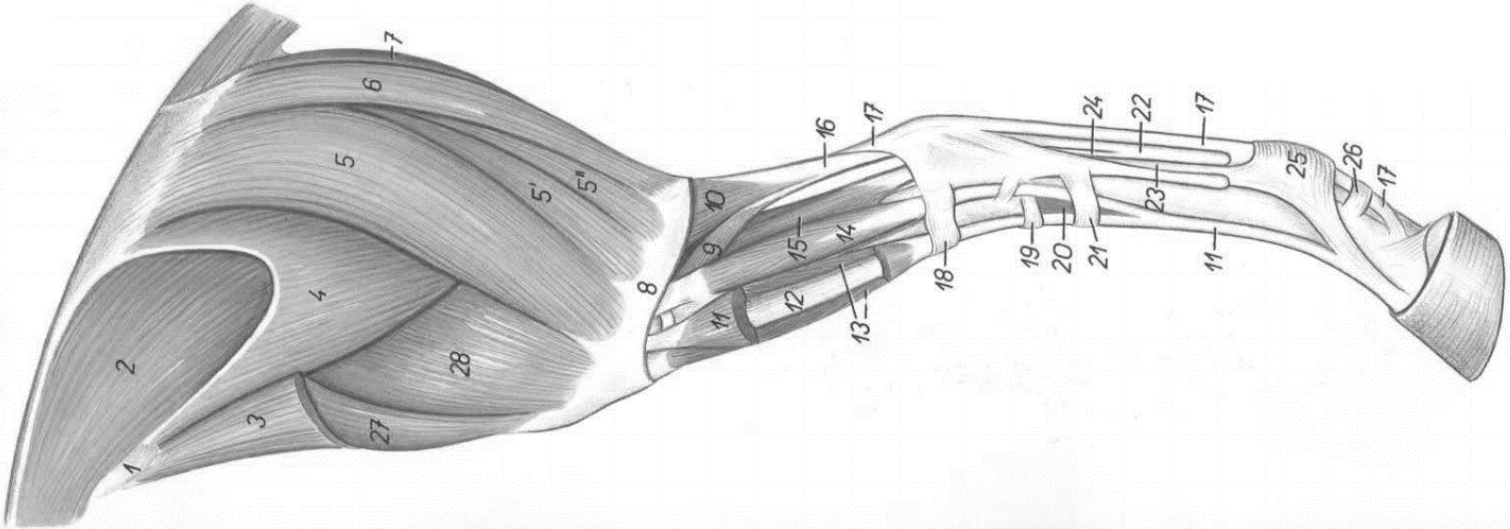

(POPESKO, 1990d)

MÚSCULOS CAUDAIS DA PERNA

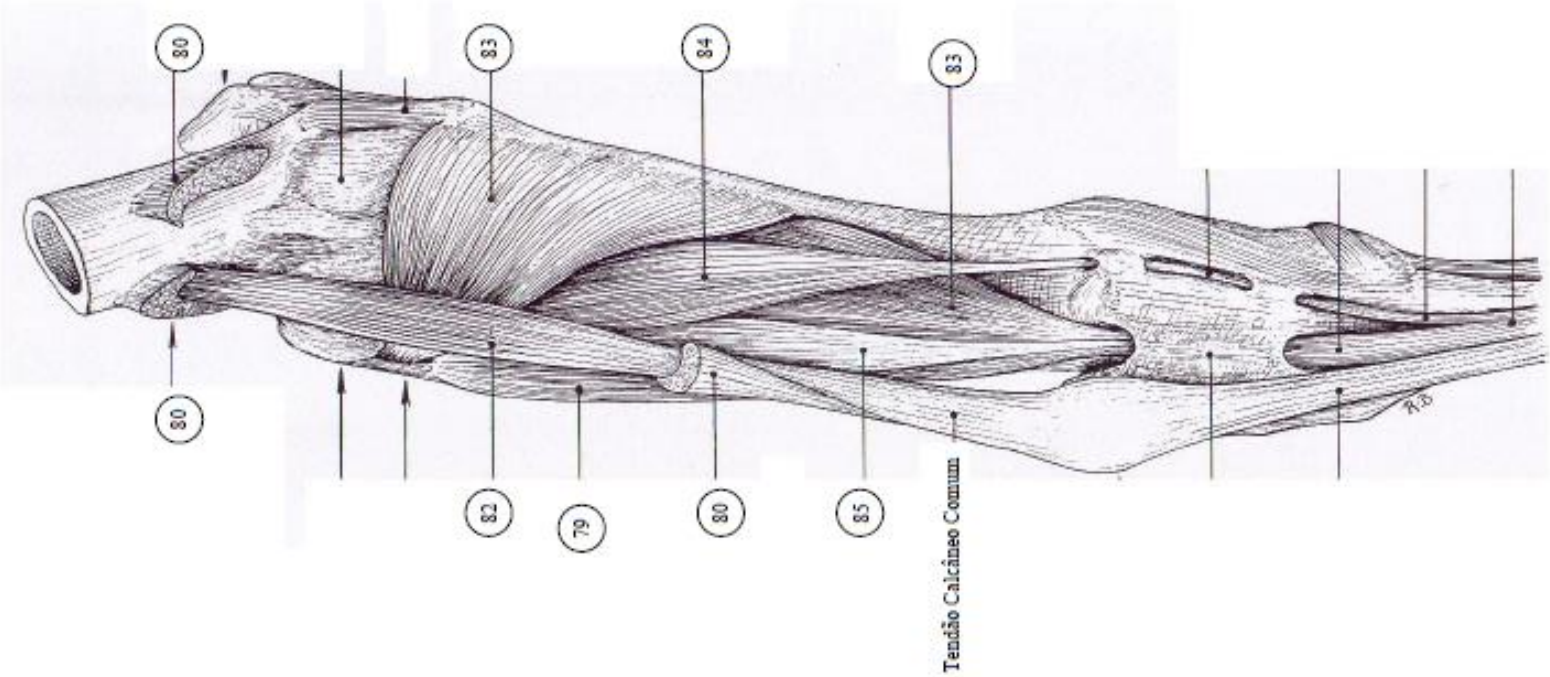

(URBAX, 2020)

MÚSCULOS DA REGIÃO COXOFEMORAL E DA PERNA – VISTA LATERAL

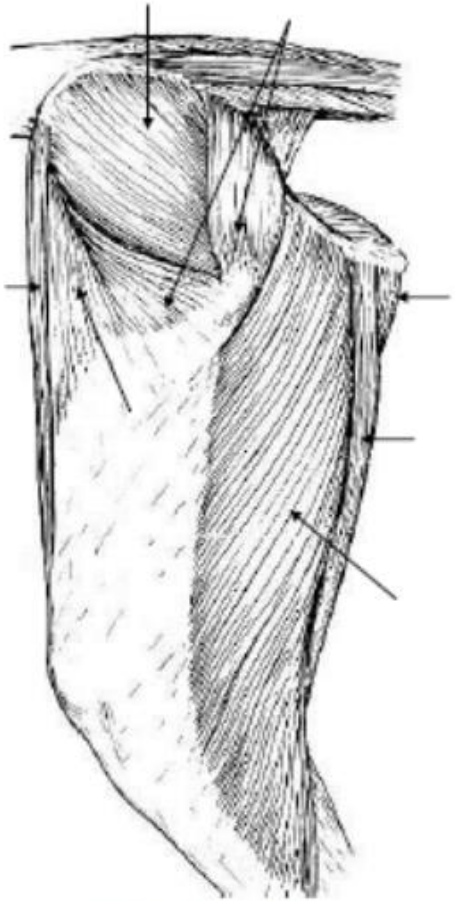

músculos superficiais

músculos profundos

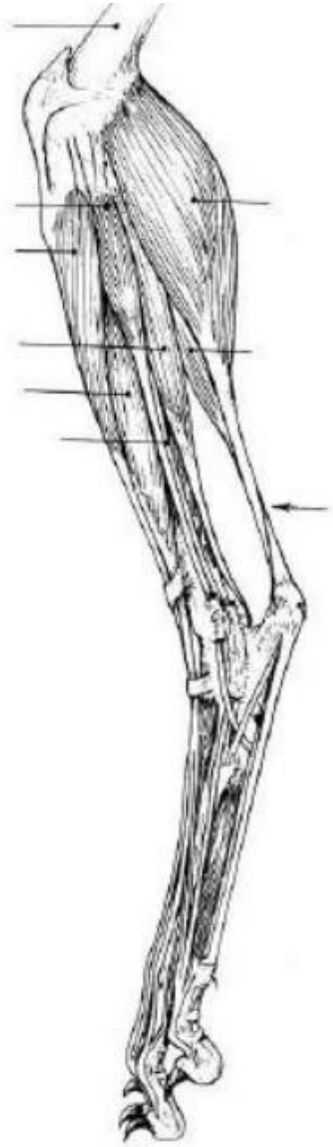

(PINHEIRO, 2014b)

ASPECTOS COMPARATIVOS DOS MUSCULOS DO ANTEBRAÇO E DA PERNA

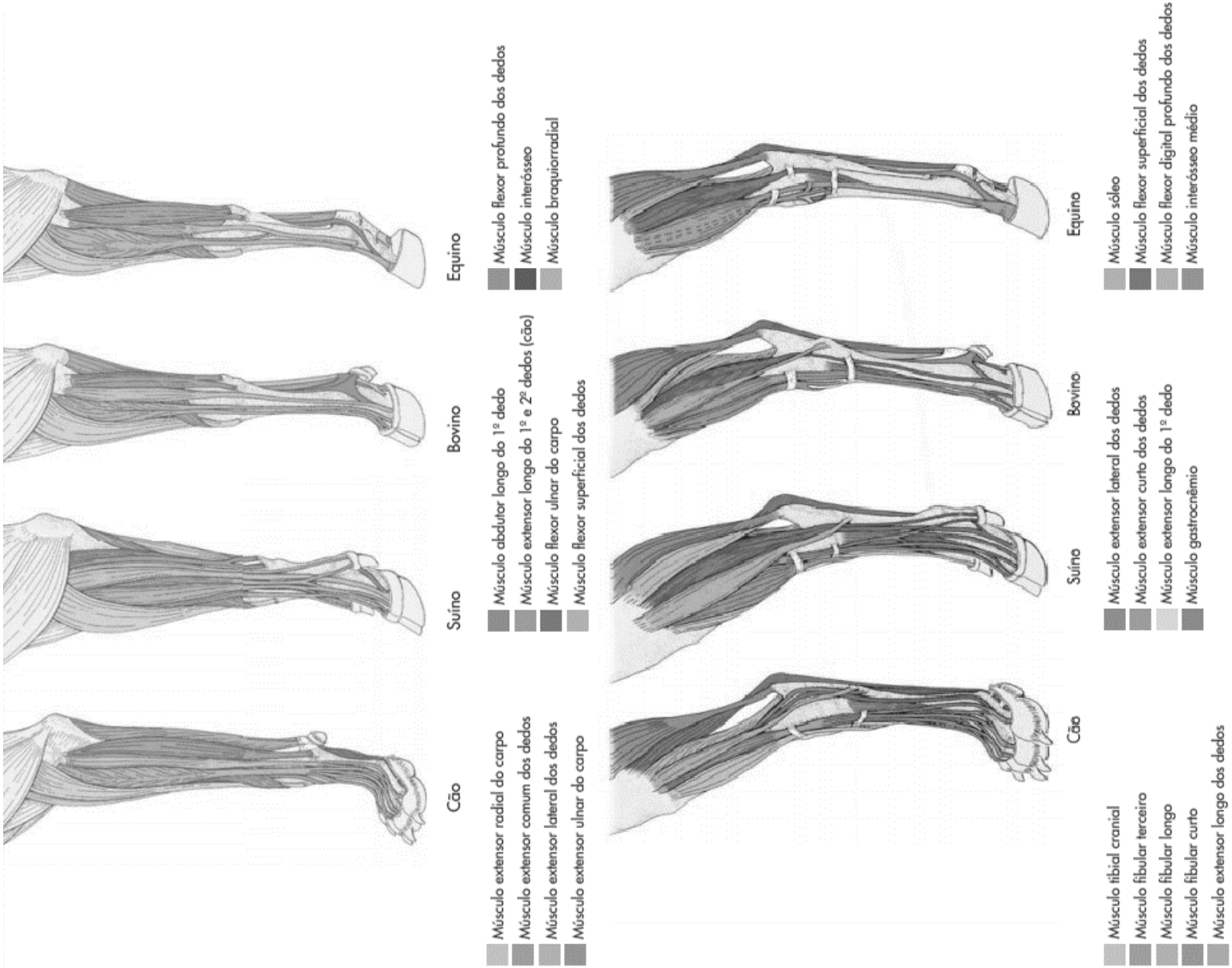

(LIEBICH & KÖNIG, 2016b)

ÓRGÃOS

&

SISTEMAS

Colorir as Imagens

SISTEMA RESPIRATÓRIO

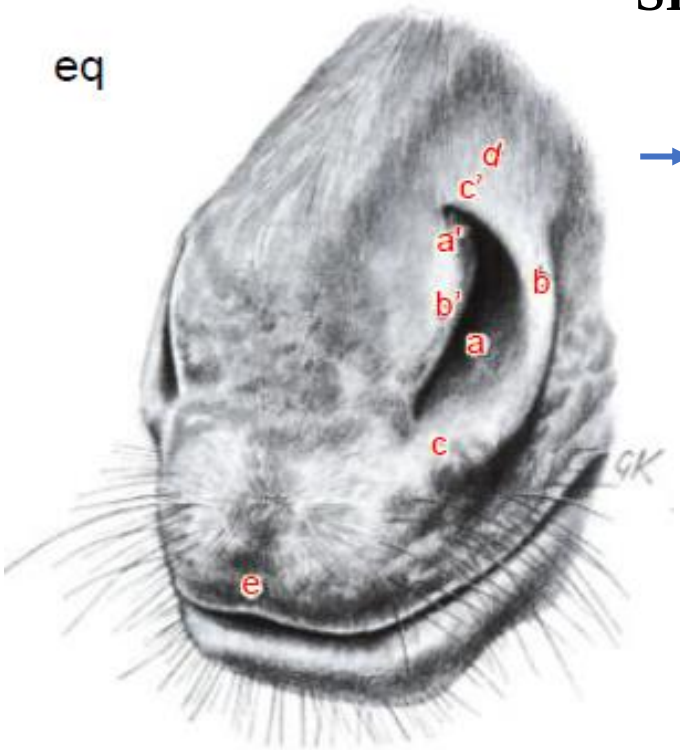

a) Narina
a') Óstio do divertículo nasal
b) Asa lateral do nariz
b') Asa medial do nariz
c) Ângulo ventral da narina
c') Ângulo dorsal da narina
d) Região da divertículo nasal
e) Filtro

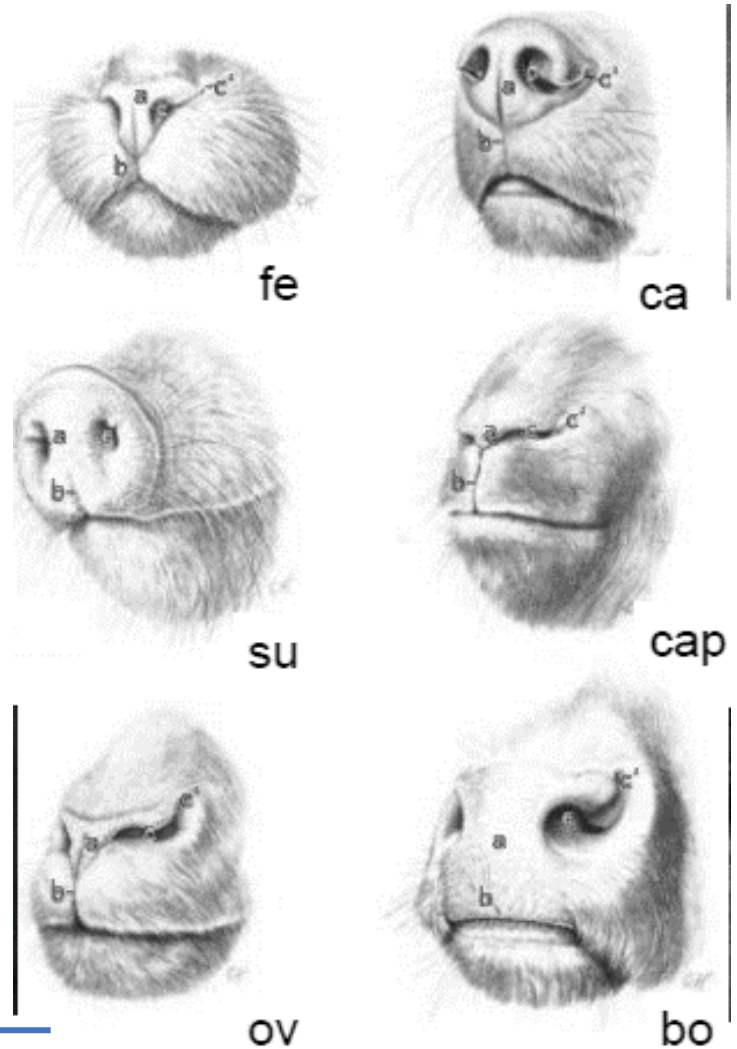

Qual plano tegumentar de cada espécie?

a) Planos Tegumentares
- Nasal: fe, ca, cap e ov
- Rostral: suíno
- Nasolabial: bovino

b) Filtro

c) Narina

c') Sulco Alar

(NICKEL, 1979)

SISTEMA RESPIRATÓRIO – LARINGE

1- Cartilagem Epiglótica

2- Cartilagem Tireóidea

3- Cartilagem Cricóidea

4- Cartilagem Aritenóidea

5- Traqueia

6- Processo caudal da cartilagem tireóidea

7- Processo caudal da cartilagem Aritenóidea

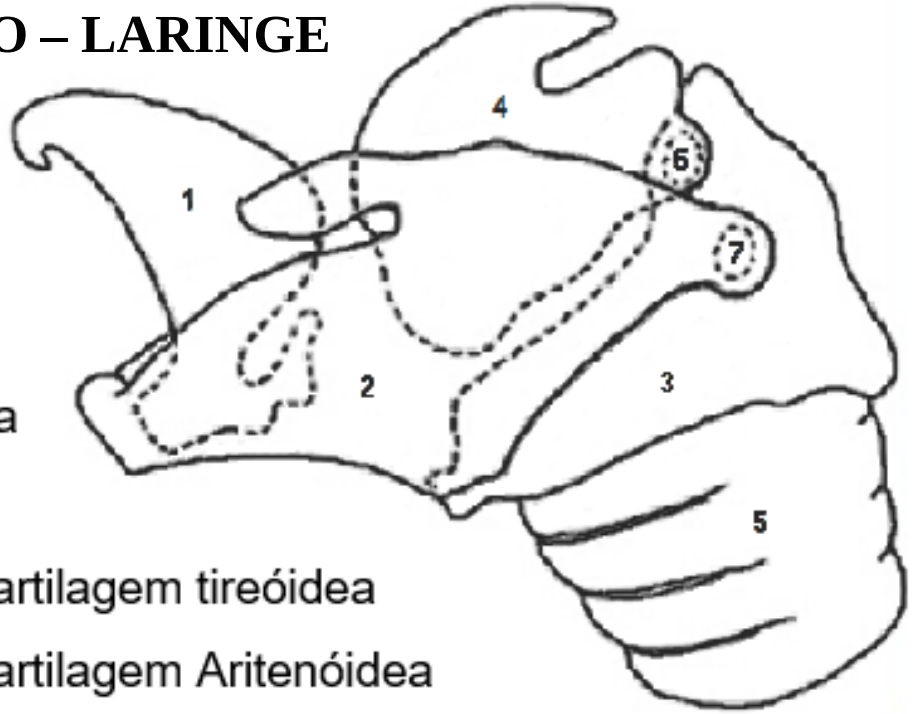

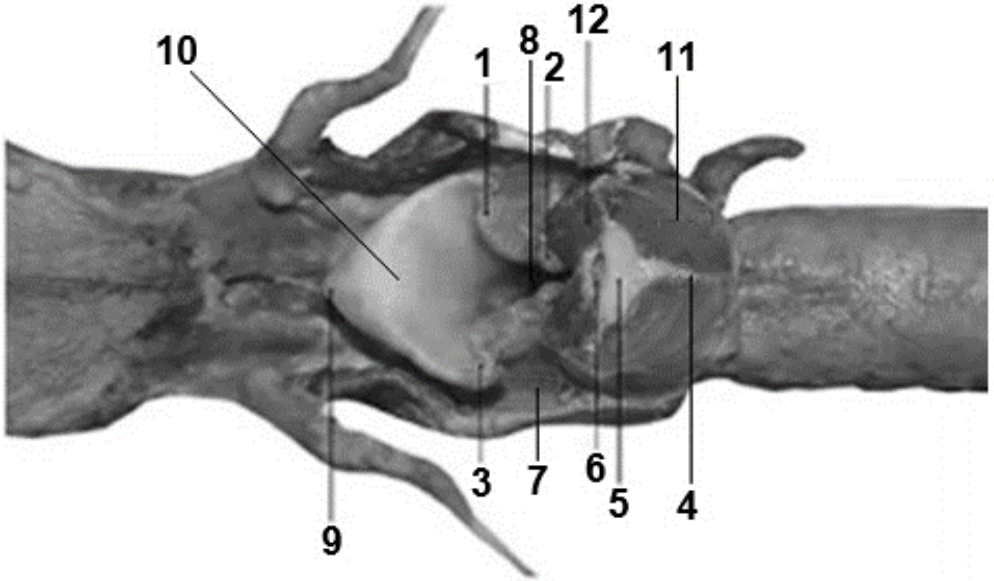

1 - Processo Cuneiforme

2 - Processo Corniculado

3 - Prega Ariepiglótica

4 - Crista Mediana da Cricóide

5 - Lâmina da Cricóide

6 - Cartilagem Sesamóide

7 - Recesso Piriforme

8 - Rima da Glote

9 - Ápice da Epiglote

10 - Face Laríngea

11 - M. Cricoaritenóideo Dorsal

12 - M. Aritenóideo-Transverso

(JUNIOR et al, 2016; SINGH, 2018a)

SISTEMA RESPIRATÓRIO: PULMÃO

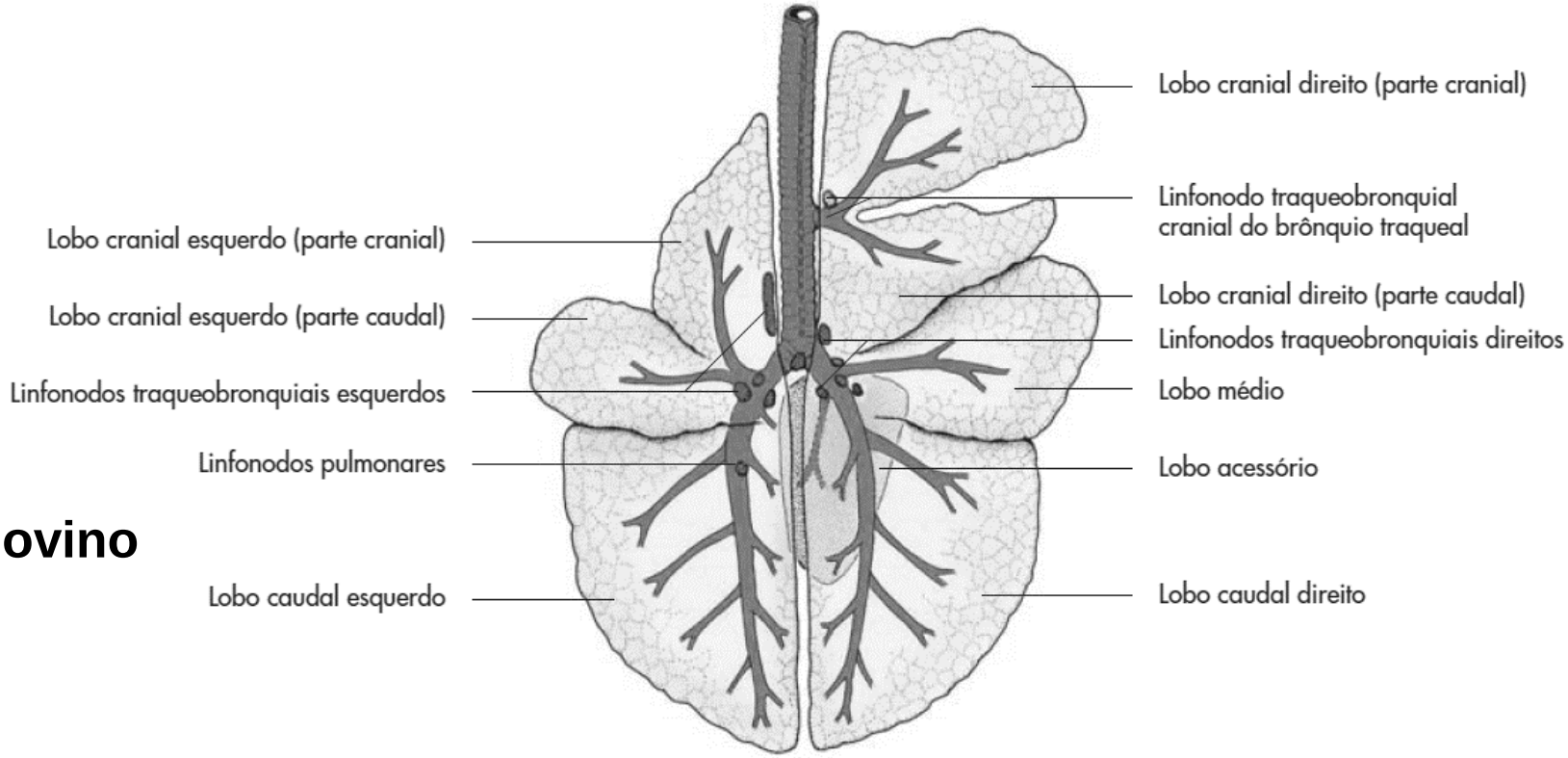

Bovino

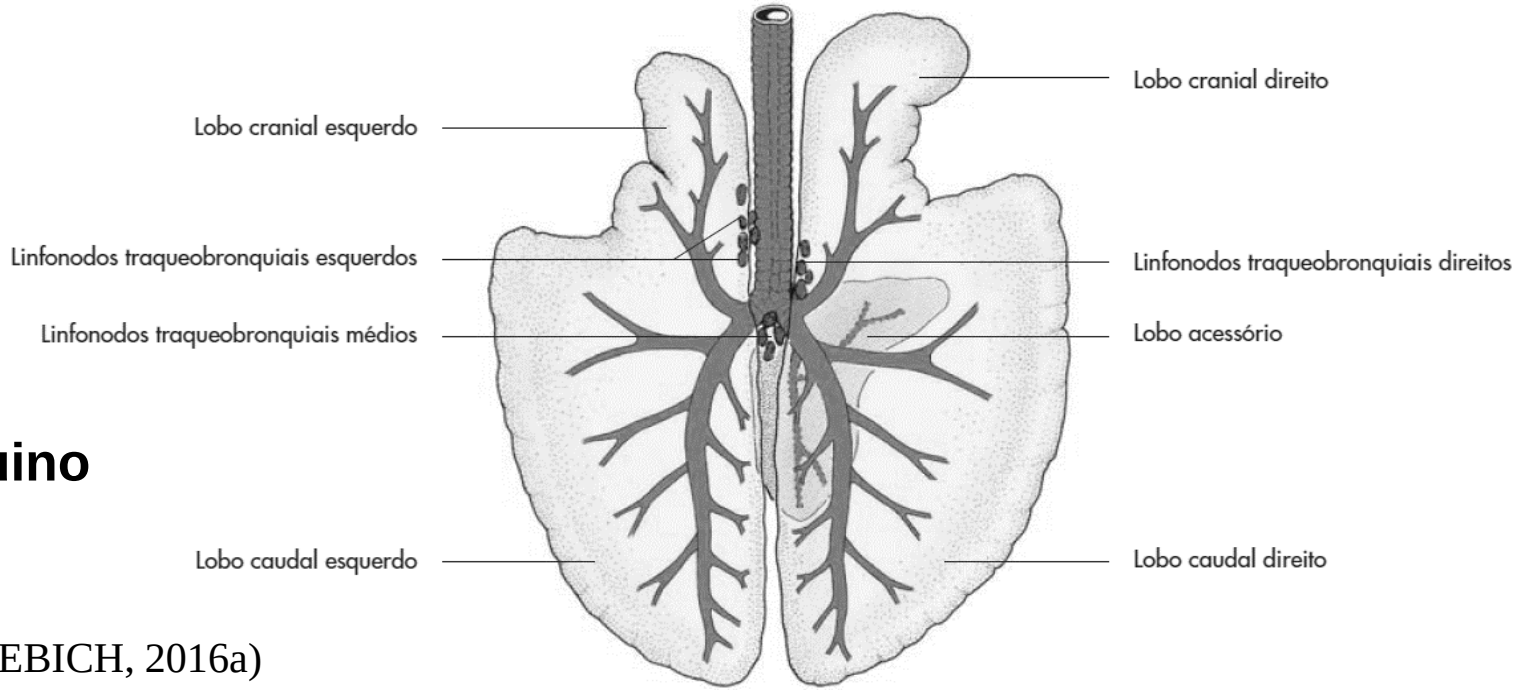

Equino

(KÖNIG & LIEBICH, 2016a)

SISTEMA RESPIRATÓRIO: PULMÃO

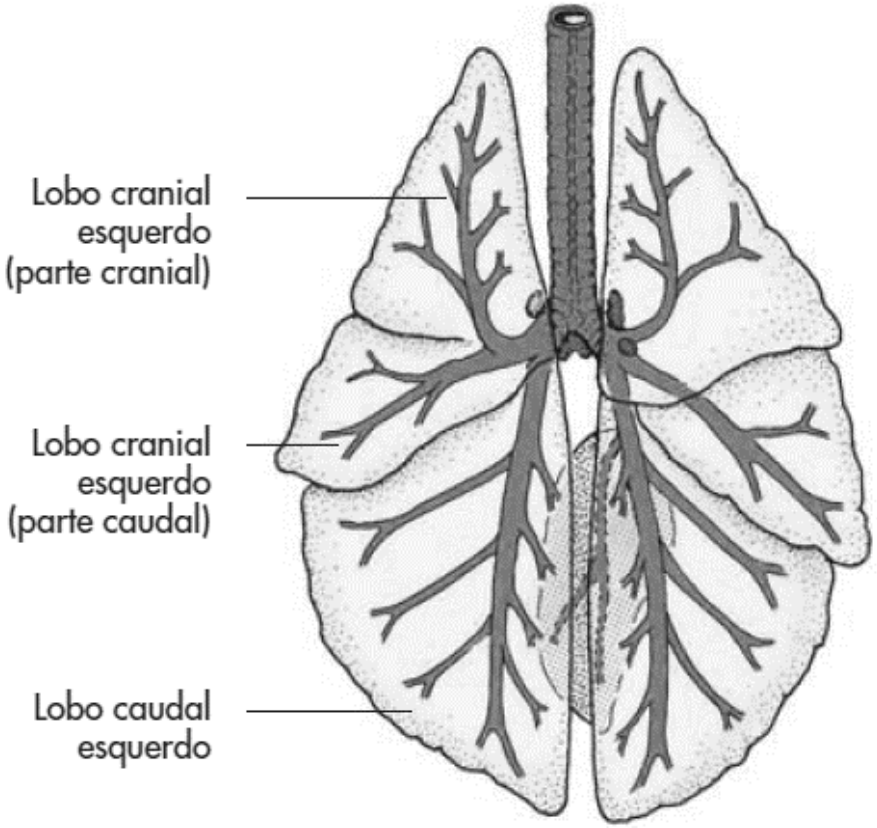

Gato

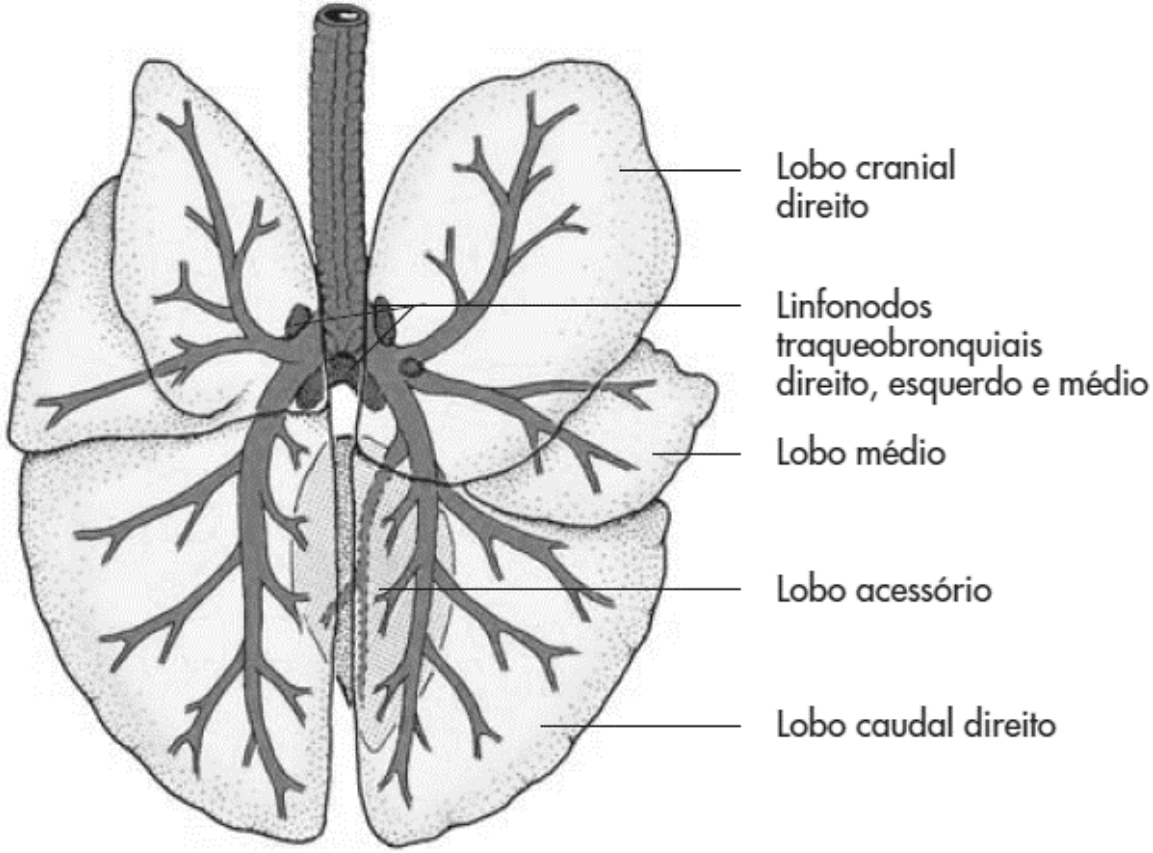

Cão

(KÖNIG & LIEBICH, 2016a)

SISTEMA CIRCULATÓRIO: CORAÇÃO DE EQUINO

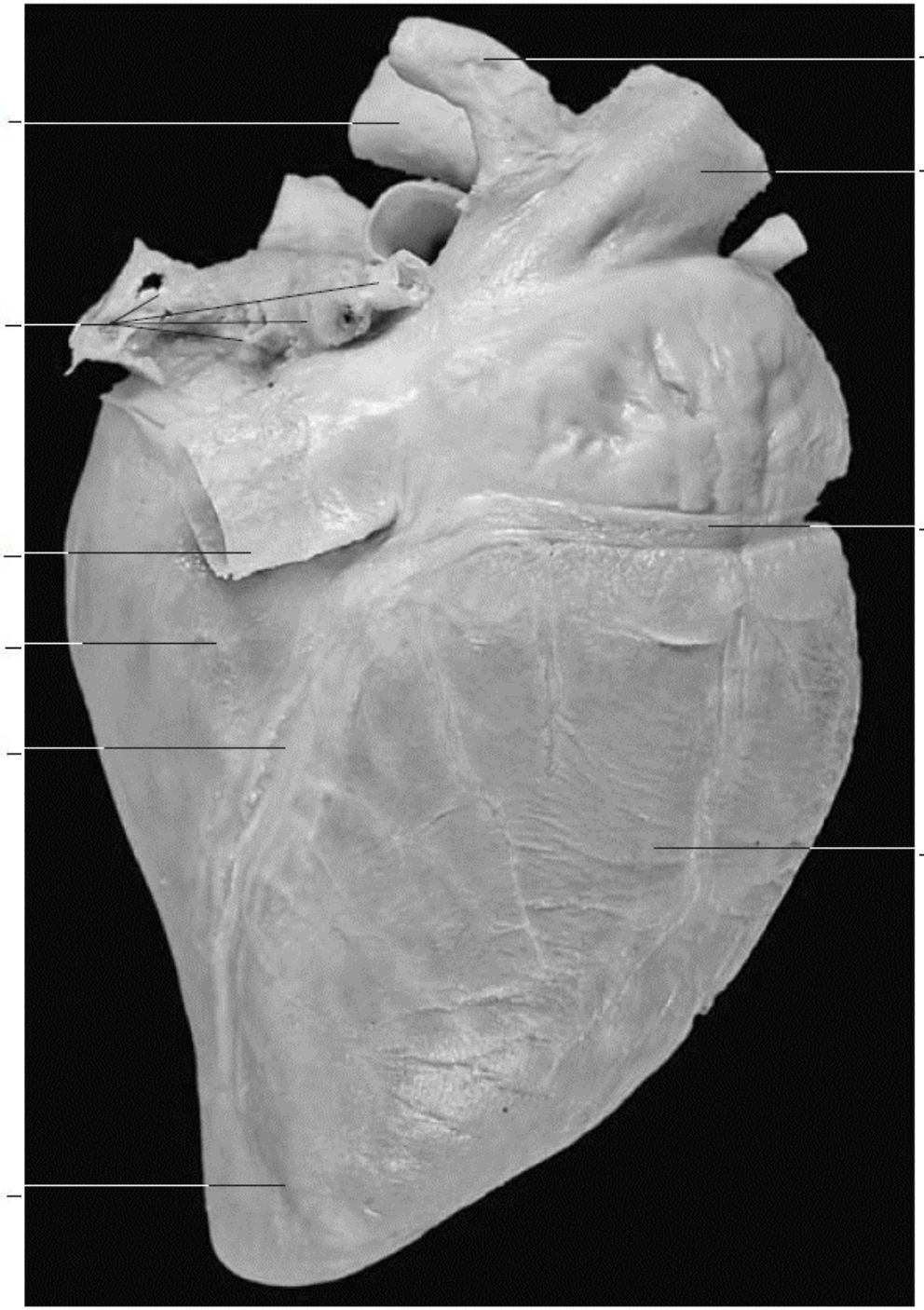

(KÖNIG *et al*., 2016d)

SISTEMA CIRCULATÓRIO: CORAÇÃO DE CÃO

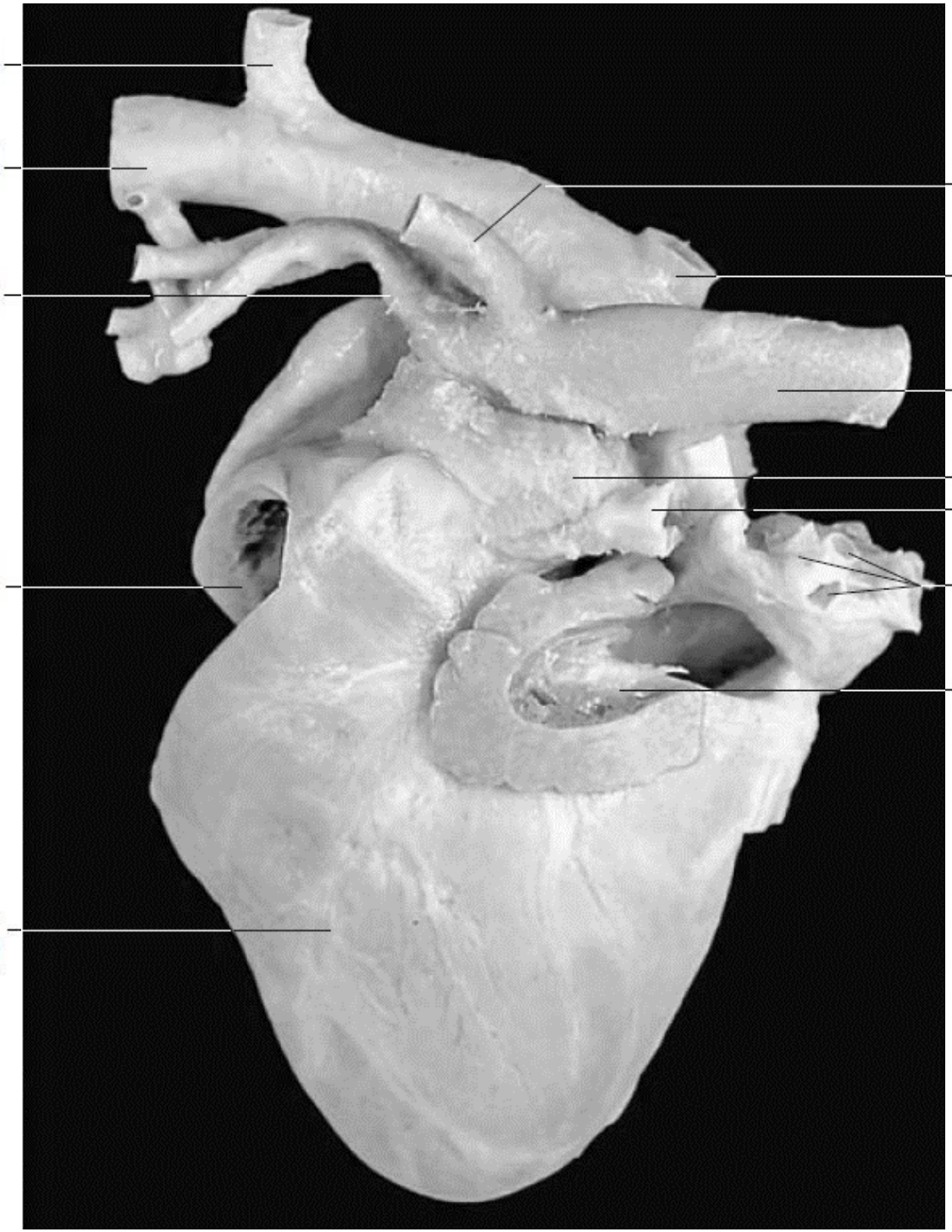

(KÖNIG *et al*., 2016d)

SISTEMA CIRCULATÓRIO: CORAÇÃO DE EQUINO

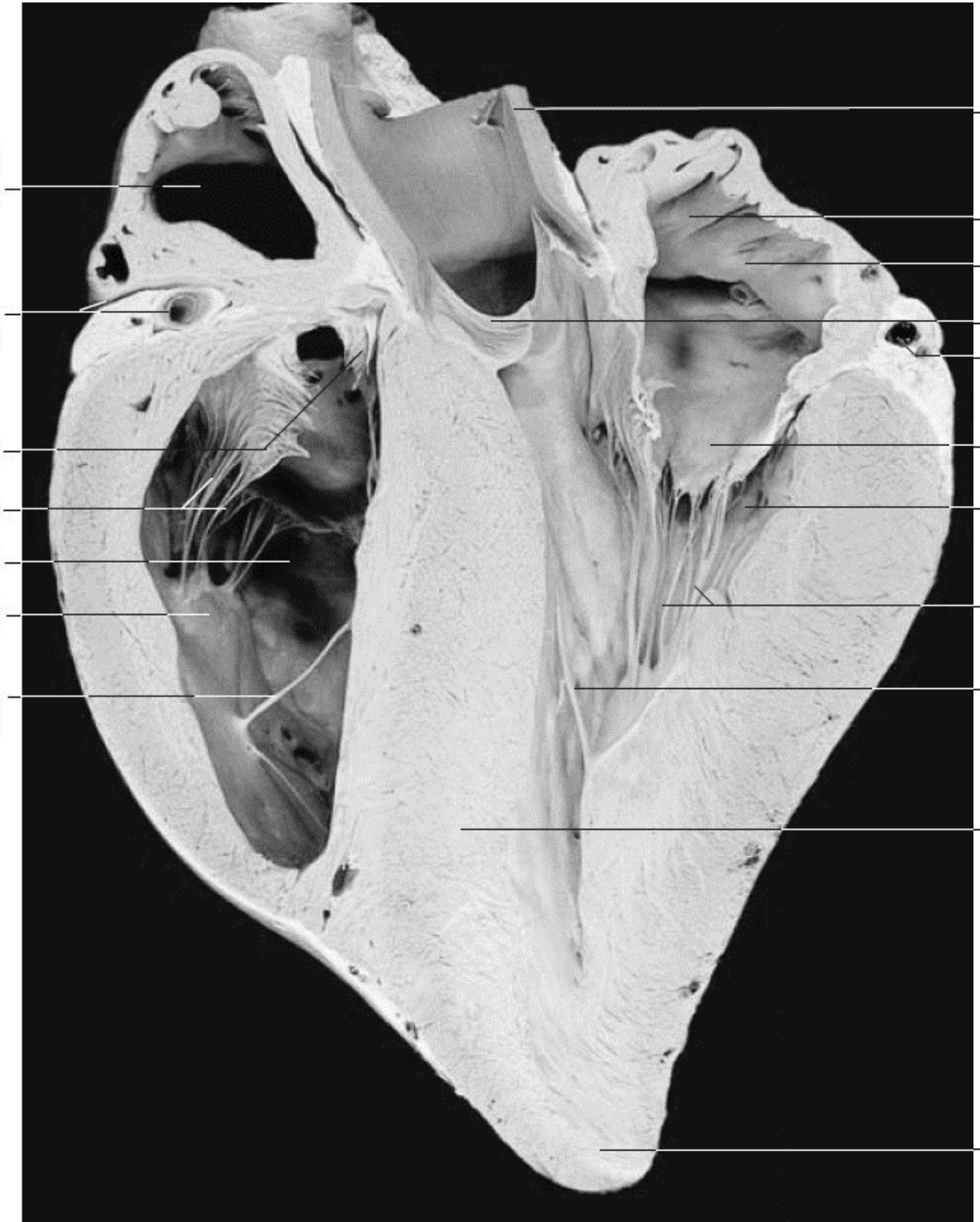

(KÖNIG *et al*., 2016d)

SISTEMA CIRCULATÓRIO: CORAÇÃO DE EQUINO - SISTEMA CONDUTOR DOS VENTRÍCULOS DIREITO E ESQUERDO DO CORAÇÃO.

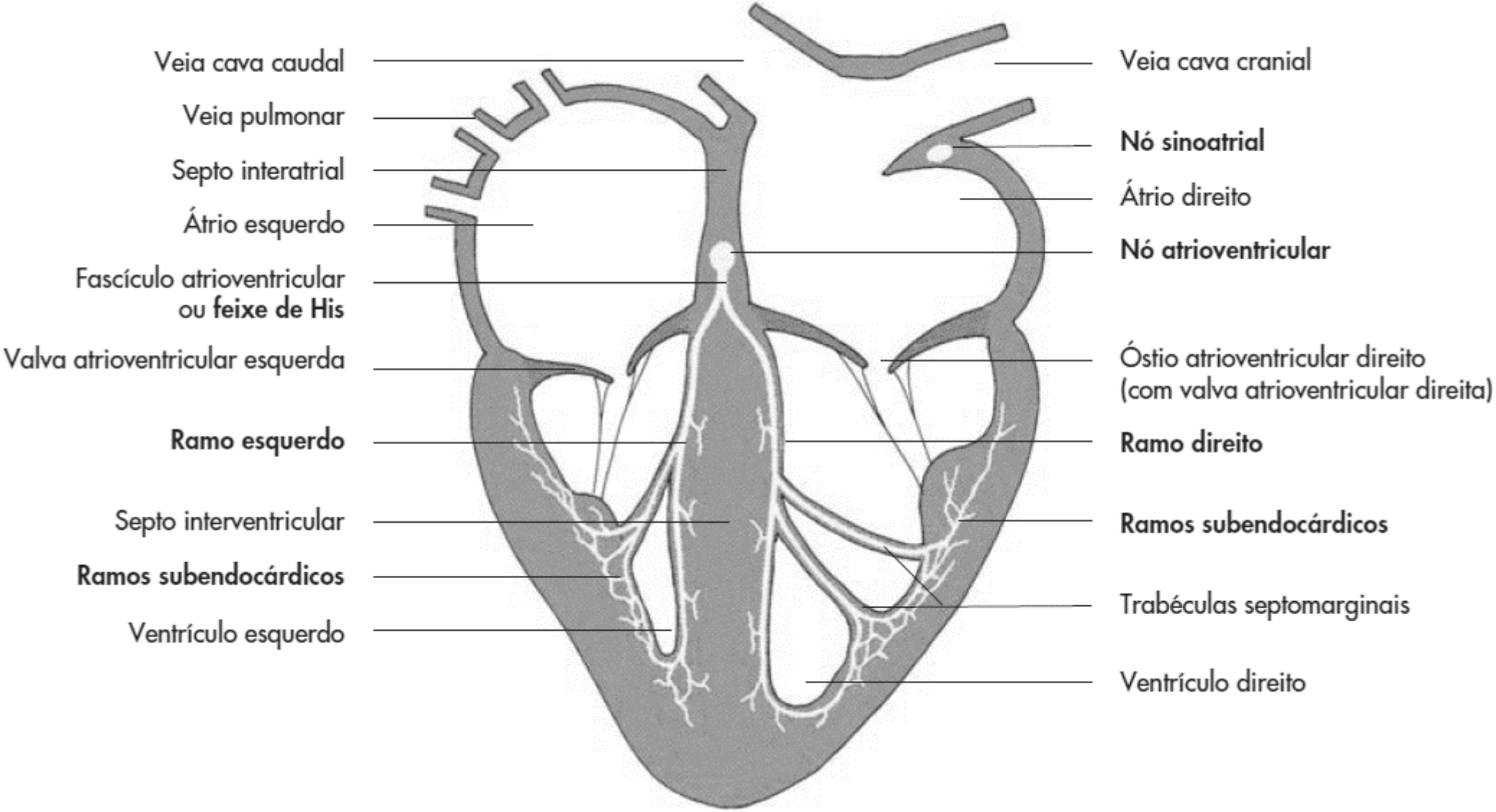

(KÖNIG *et al*., 2016d)

SISTEMA DIGESTÓRIO

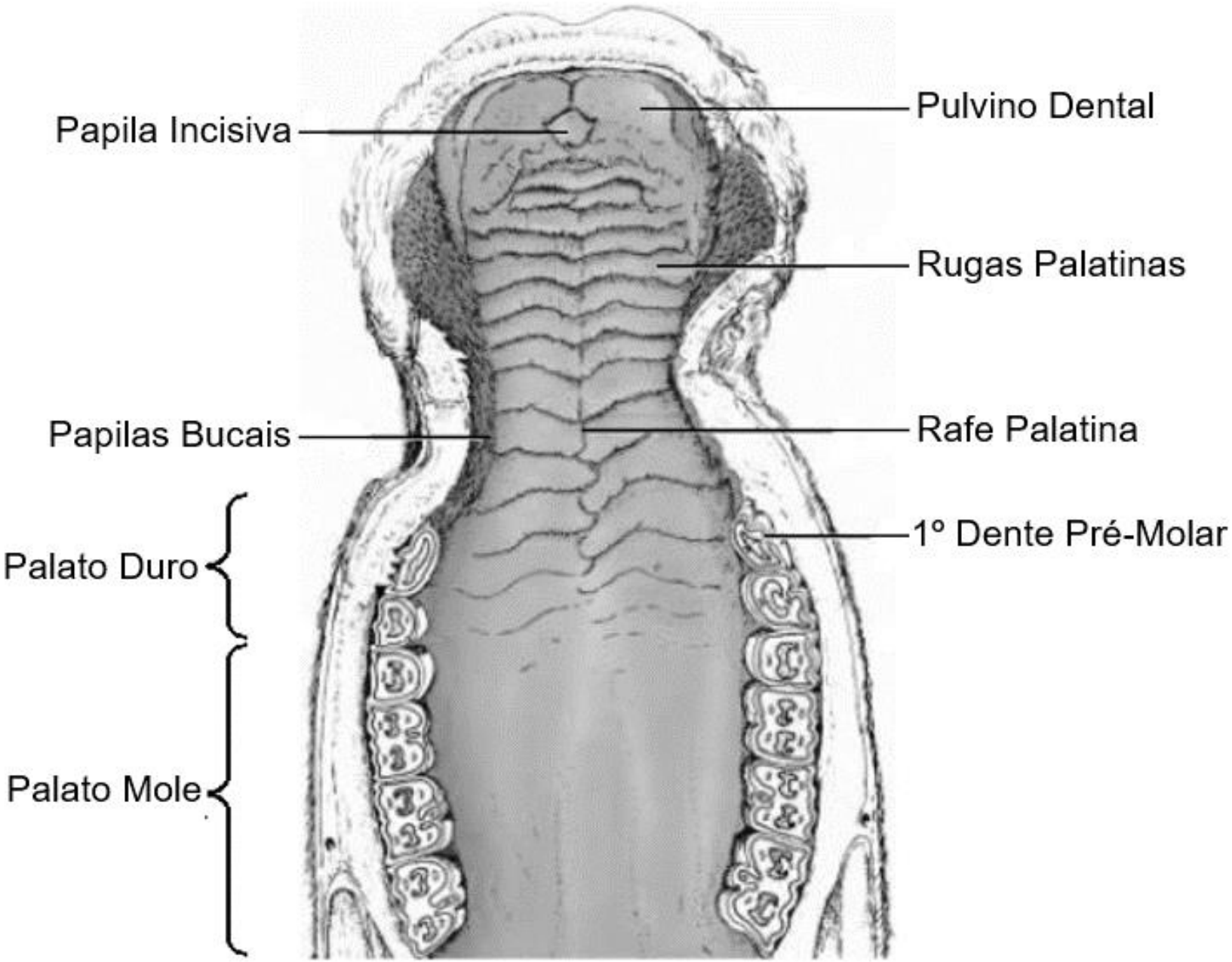

(SINGH, 2018b)

SISTEMA DIGESTÓRIO

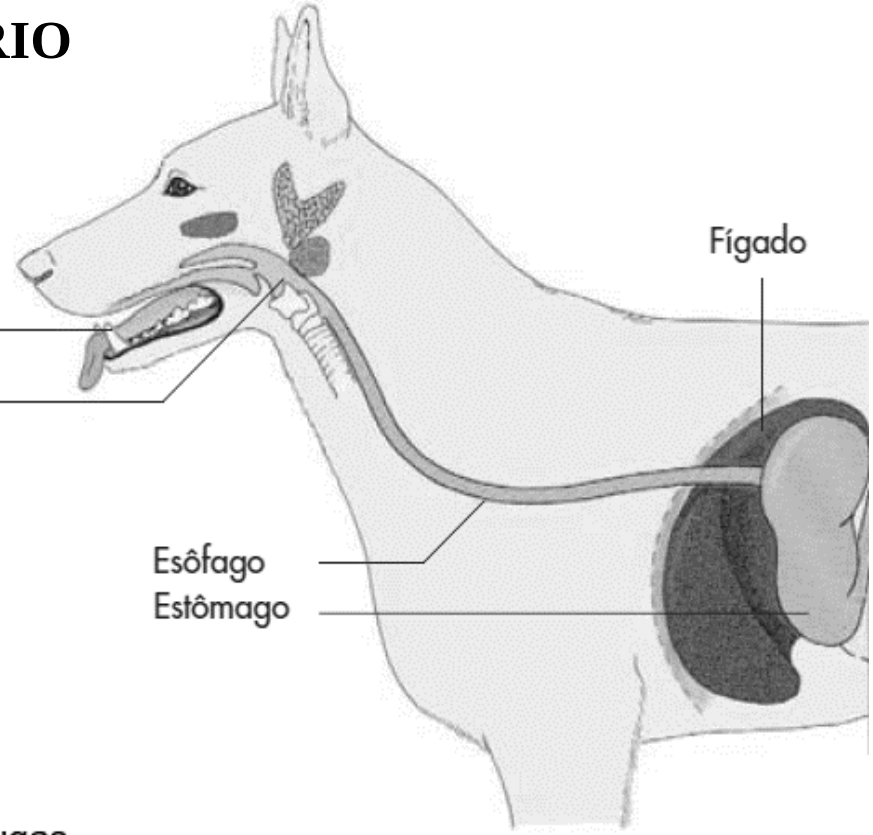

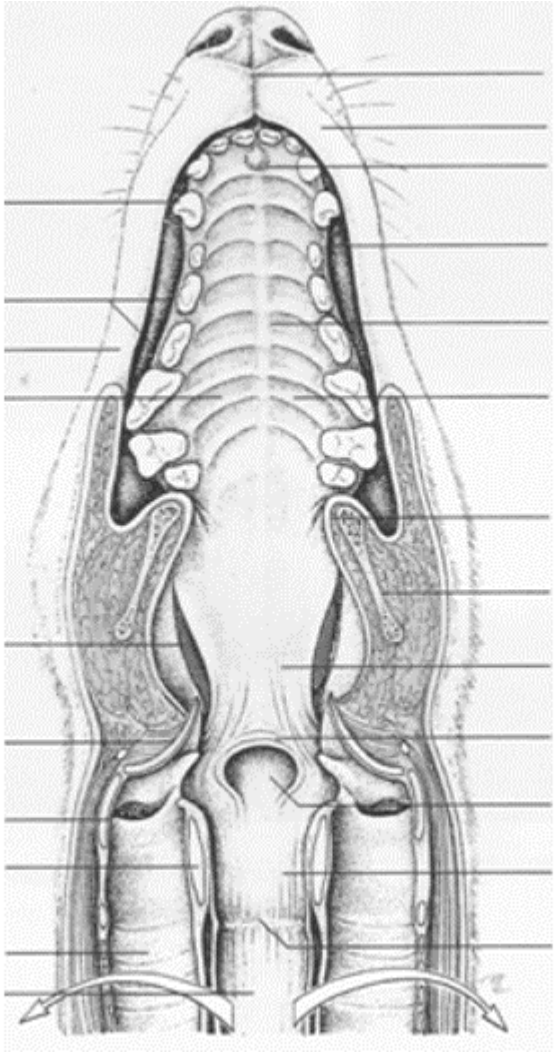

(KÖNIG *et al.*, 2016a)

SISTEMA DIGESTÓRIO: LÍNGUA, FARINGE E ESÔFAGO (SECÇÃO NO PLANO MEDIANO)

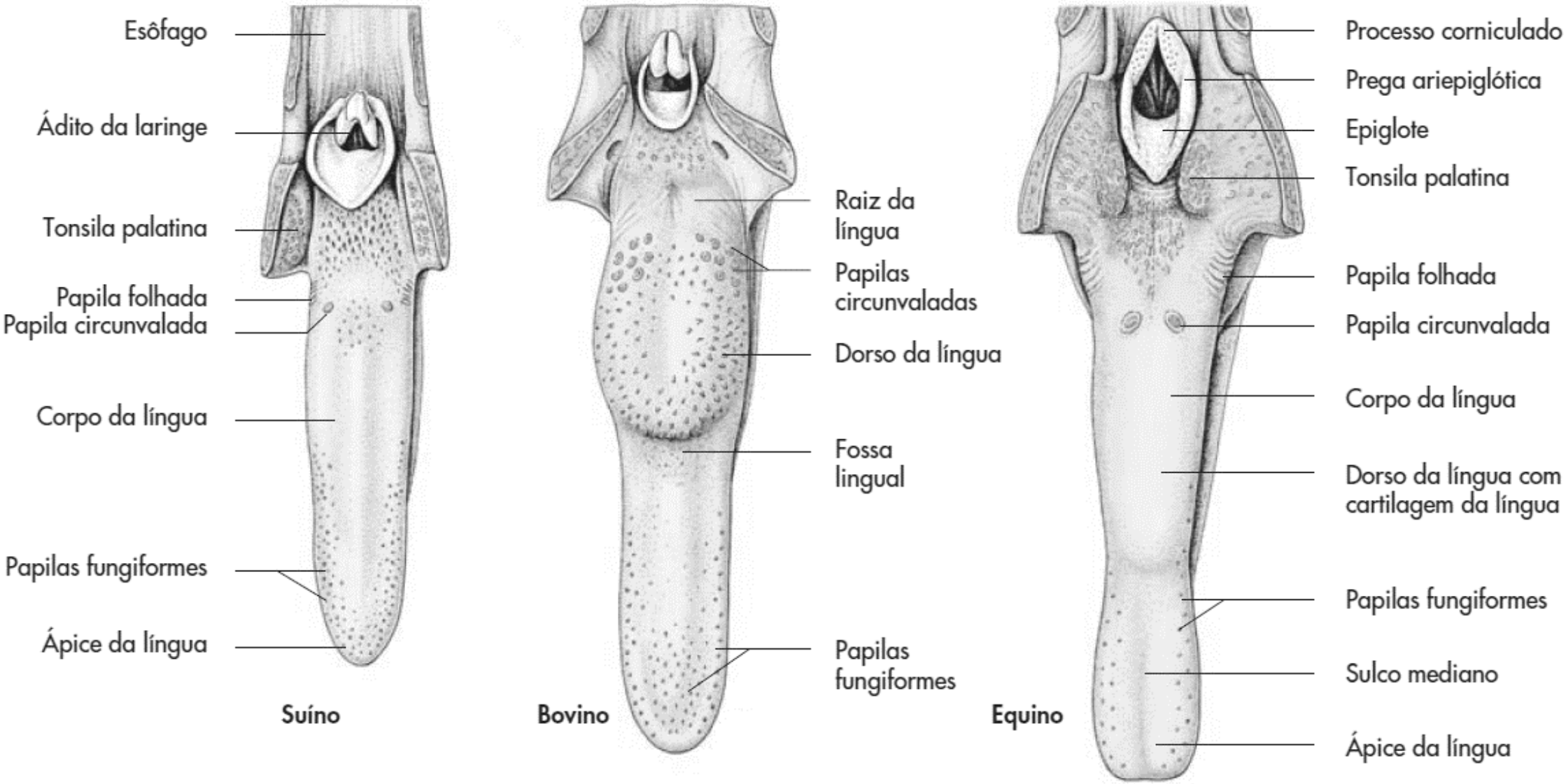

(KÖNIG *et al*., 2016a)

SISTEMA DIGESTÓRIO: ESTÔMAGO

1- Corpo do Estômago
2- Fundo do Estômago
3- Parte Glandular
4- Curvatura Maior
5- Curvatura Menor
6- Cárdia
7- Duodeno
8- Sulco Ventricular
9- Piloro
10- Antro Piloro
11- Região das Glândulas
12- Incisura Glandular
13- Região das Glândulas Gástricas
14- Rugas Gástricas

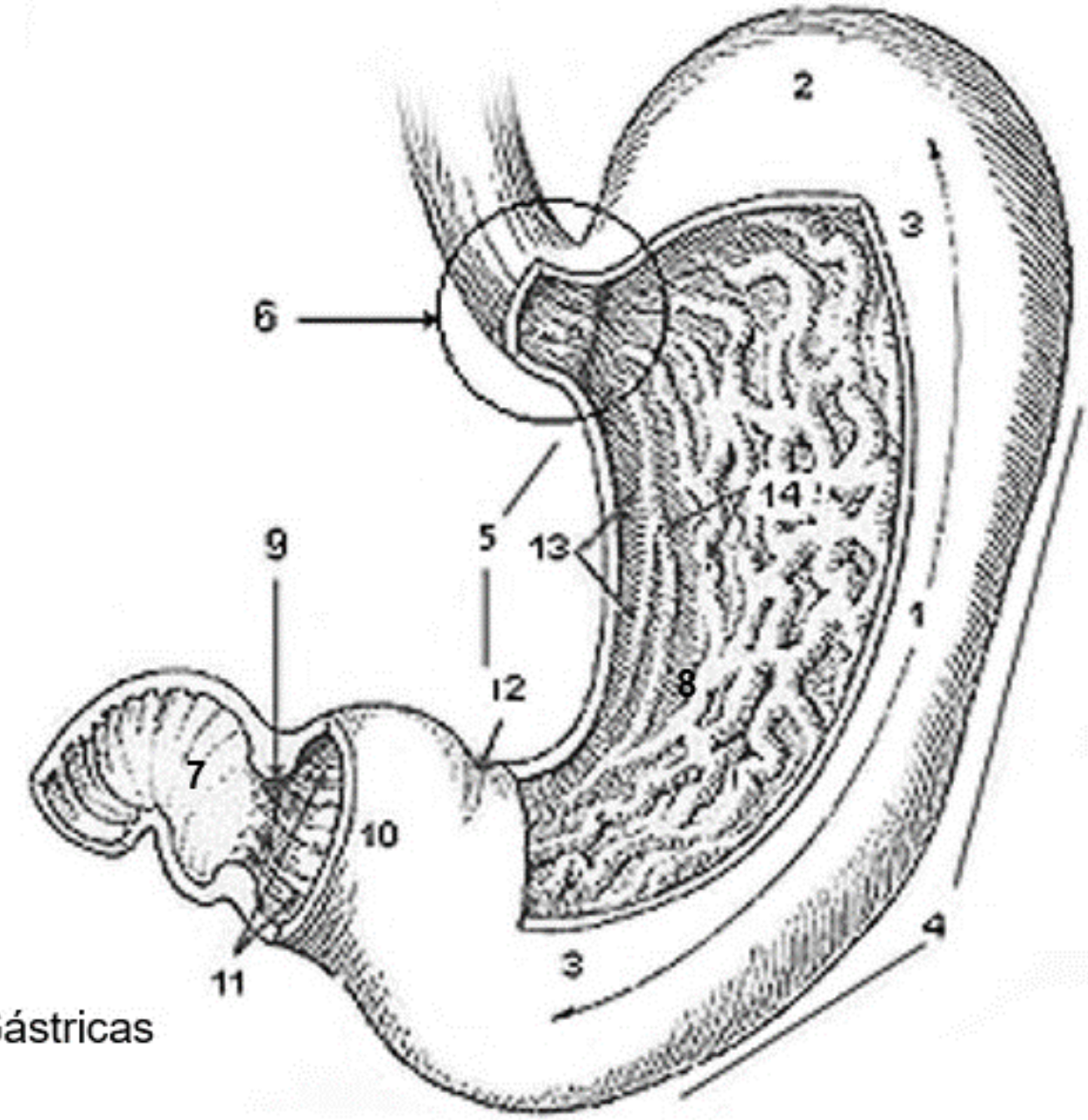

(LUSA, 2007)

SISTEMA DIGESTÓRIO: ESTÔMAGO

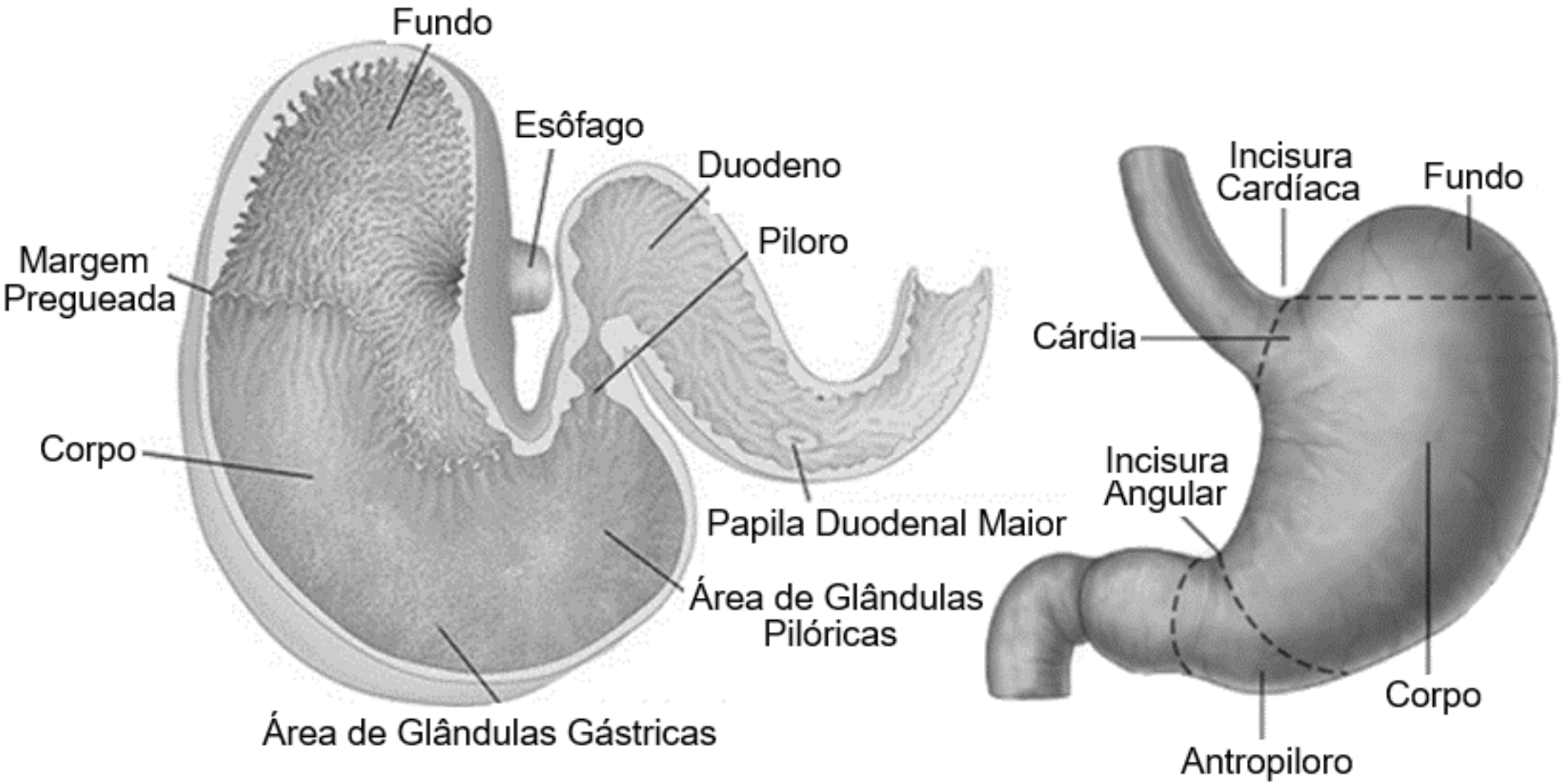

(BUENO, 2014; SINGH, 2018c)

SISTEMA DIGESTÓRIO: RÚMEN

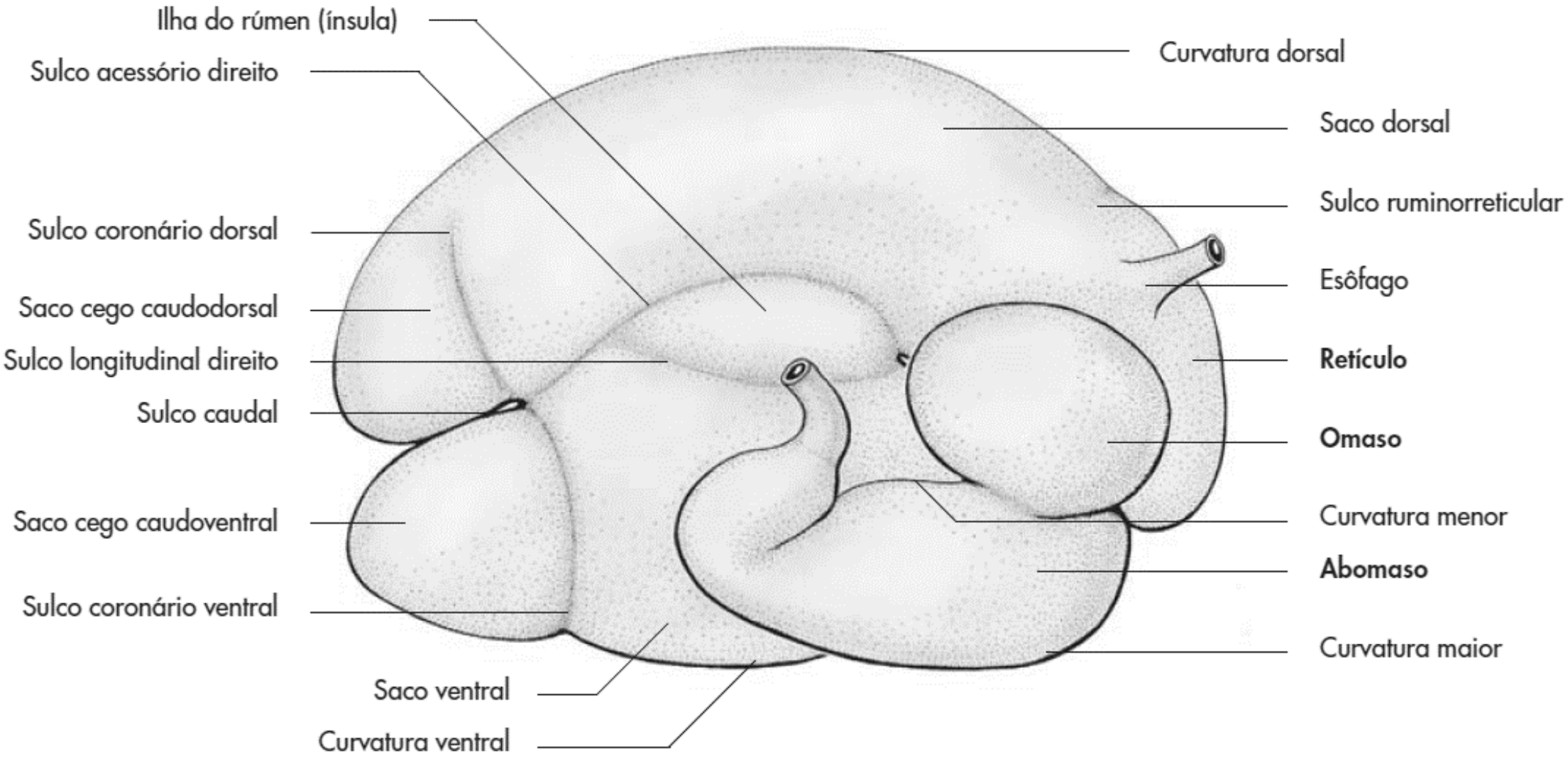

(KÖNIG *et al*., 2016a)

SISTEMA DIGESTÓRIO: RÚMEN

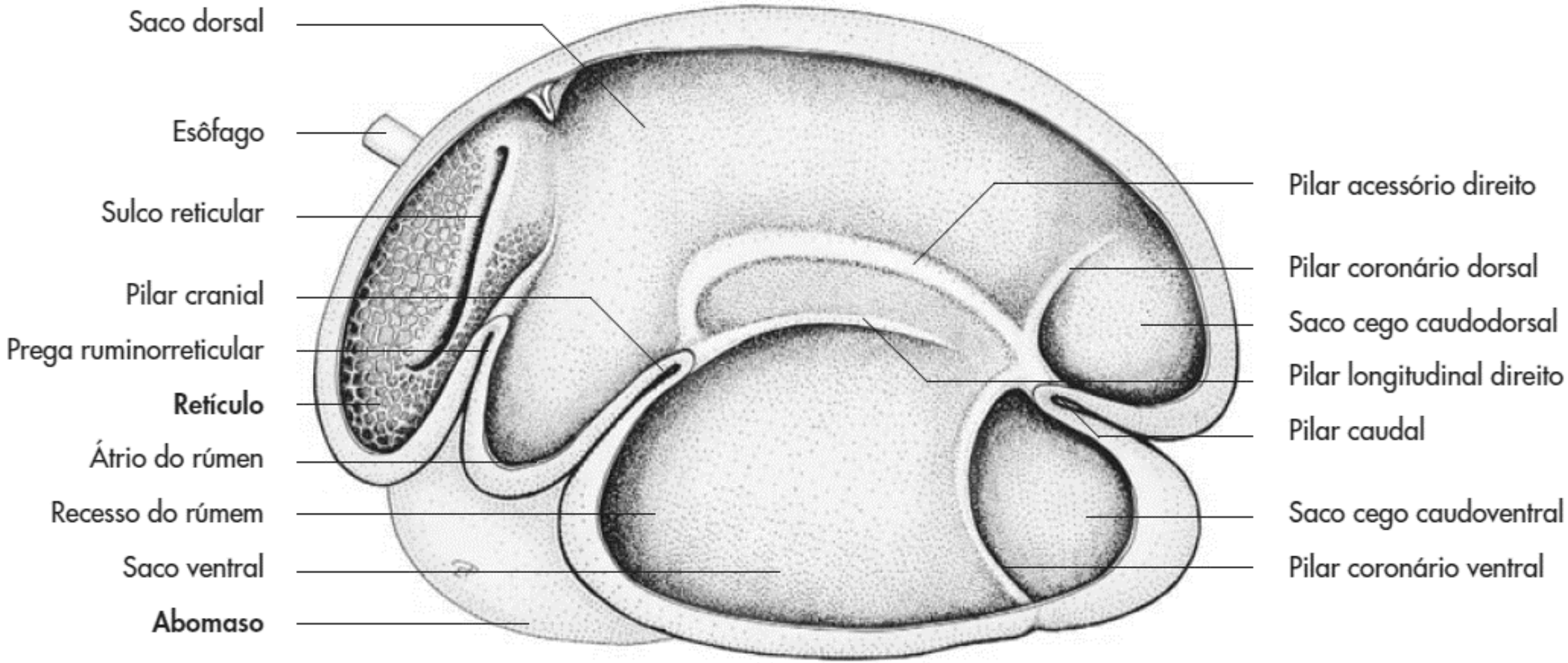

(KÖNIG *et al*., 2016a)

SISTEMA DIGESTÓRIO: TRATO INTESTINAL DE EQUINO

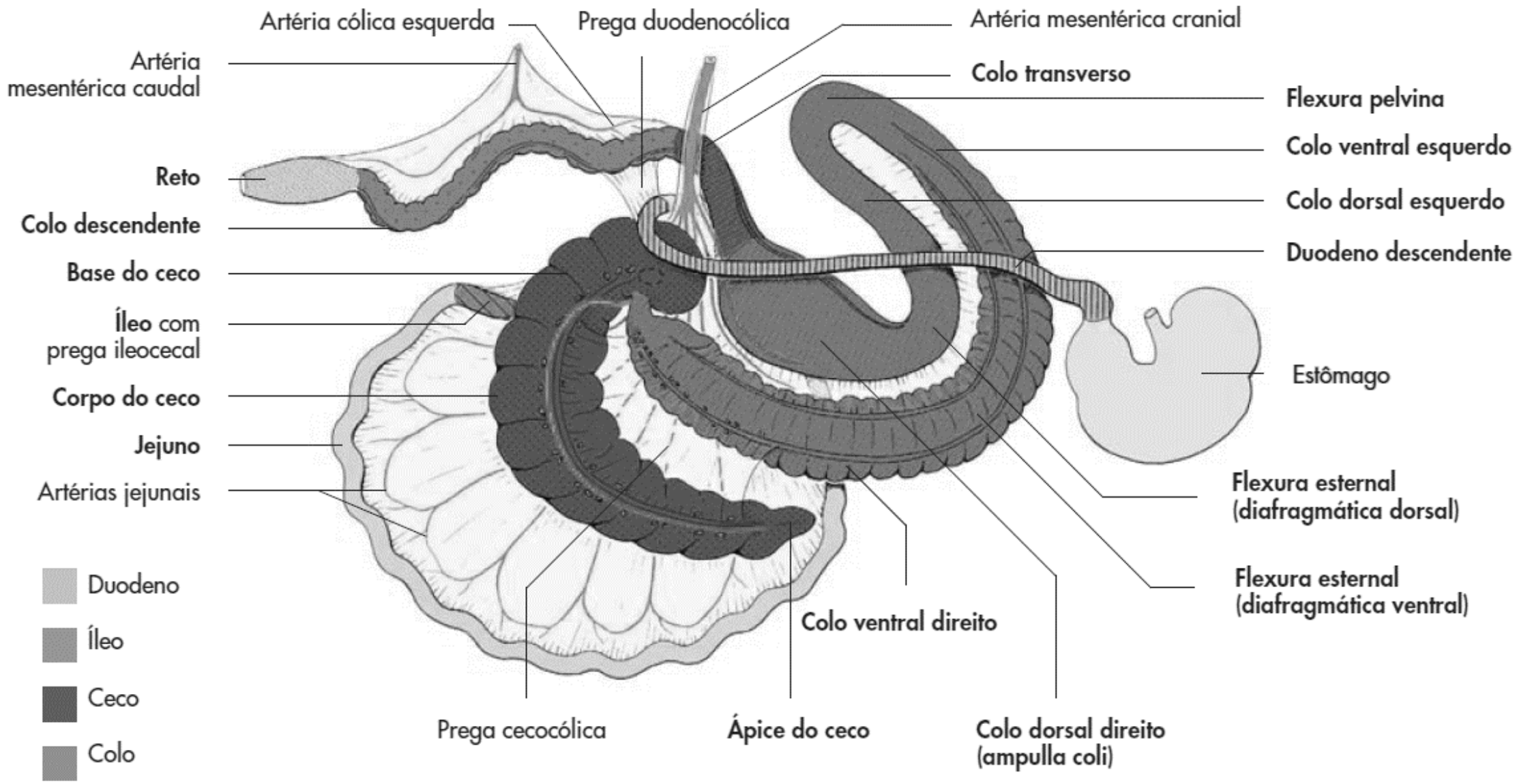

(KÖNIG *et al*., 2016a)

SISTEMA DIGESTÓRIO: TRATO INTESTINAL DE BOVINO

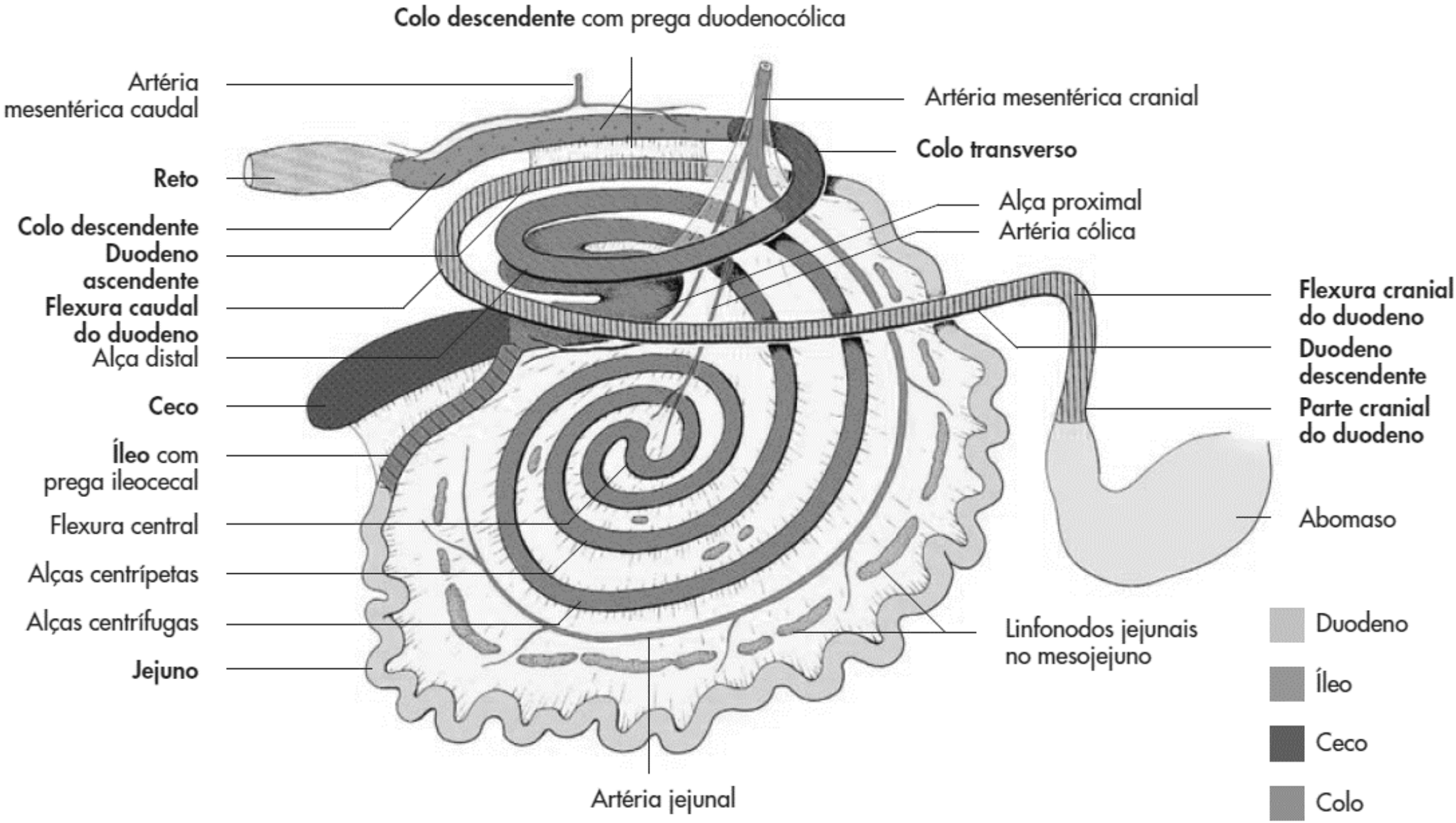

(KÖNIG *et al*., 2016a)

SISTEMA DIGESTÓRIO: TRATO INTESTINAL DE CÃO

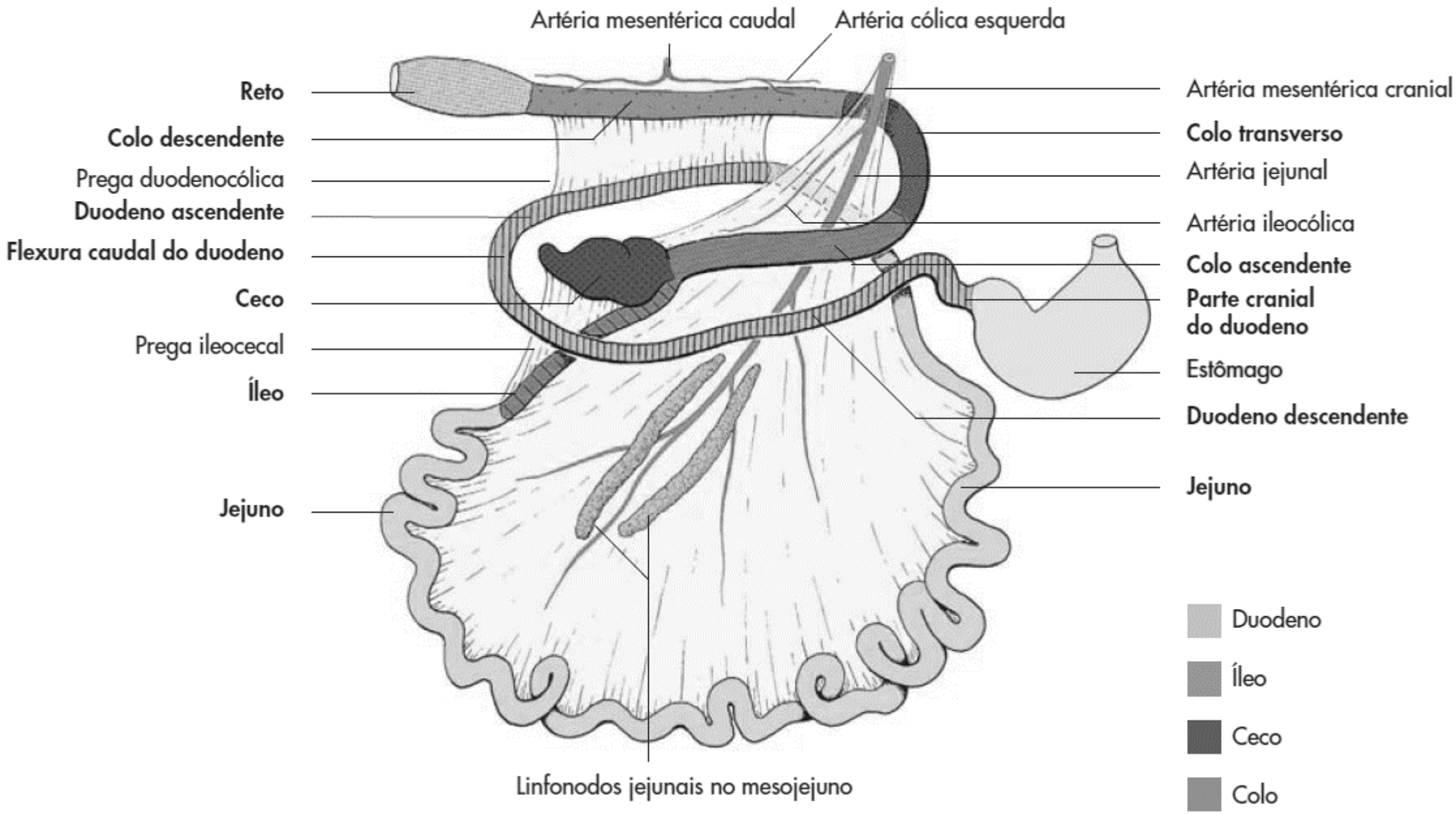

(KÖNIG *et al*., 2016a)

SISTEMA DIGESTÓRIO: FÍGADO CANINO E SUÍNO

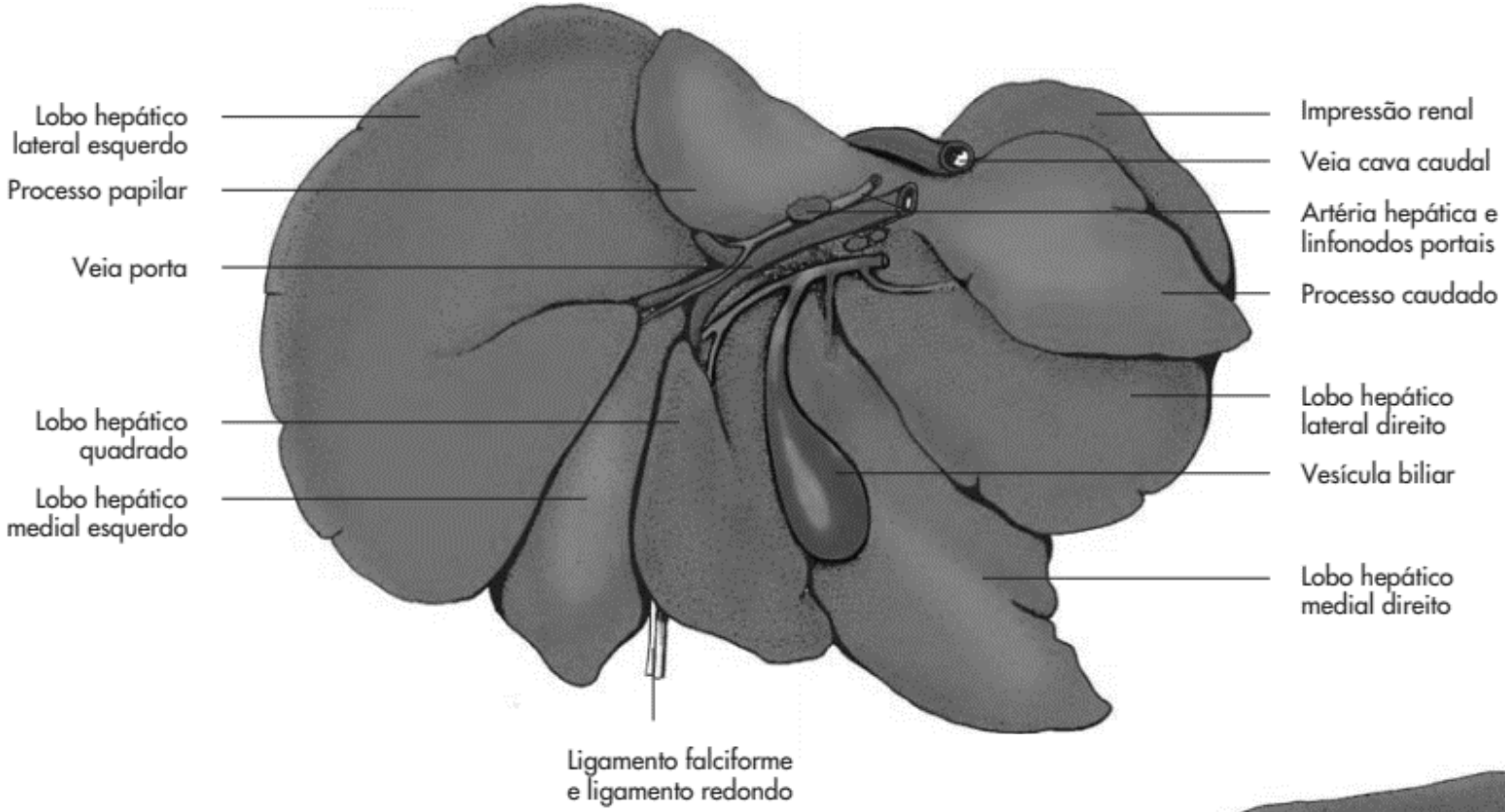

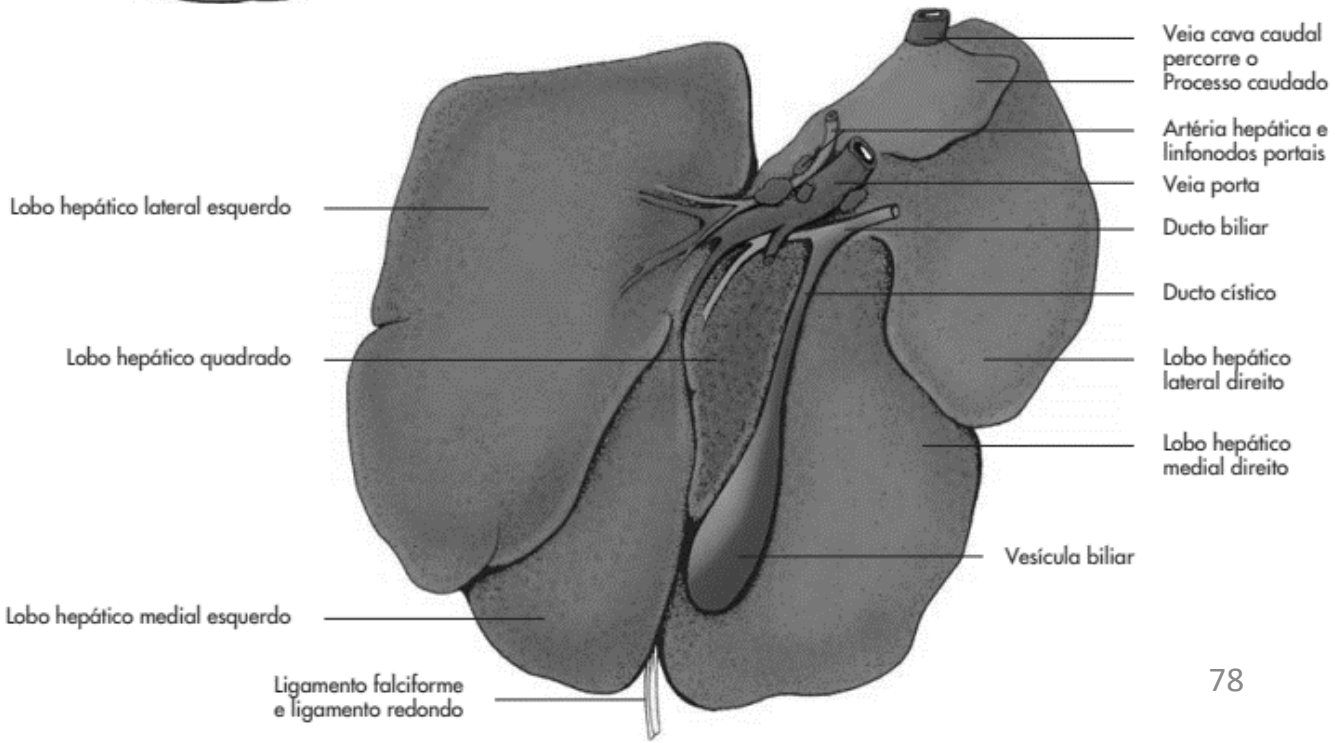

(KÖNIG *et al*., 2016a)

SISTEMA DIGESTÓRIO: FÍGADO BOVINO E EQUINO

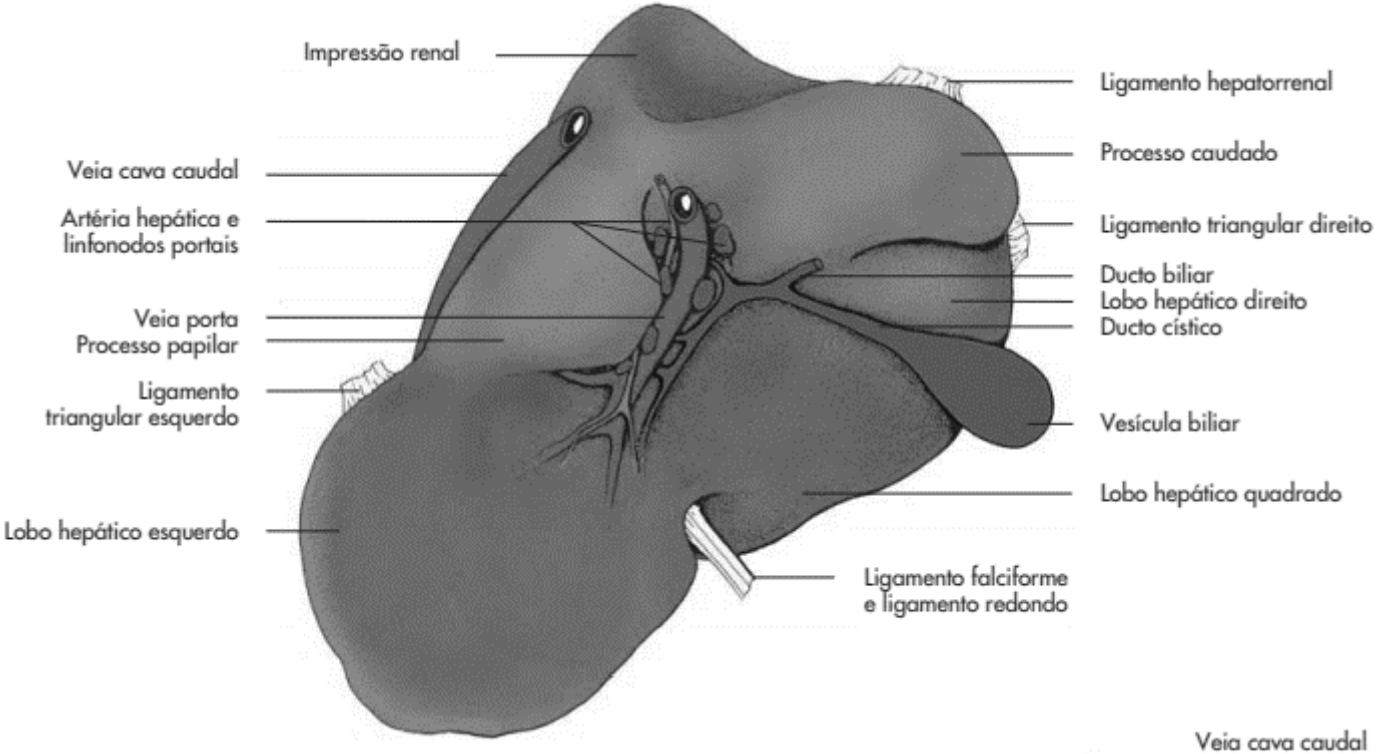

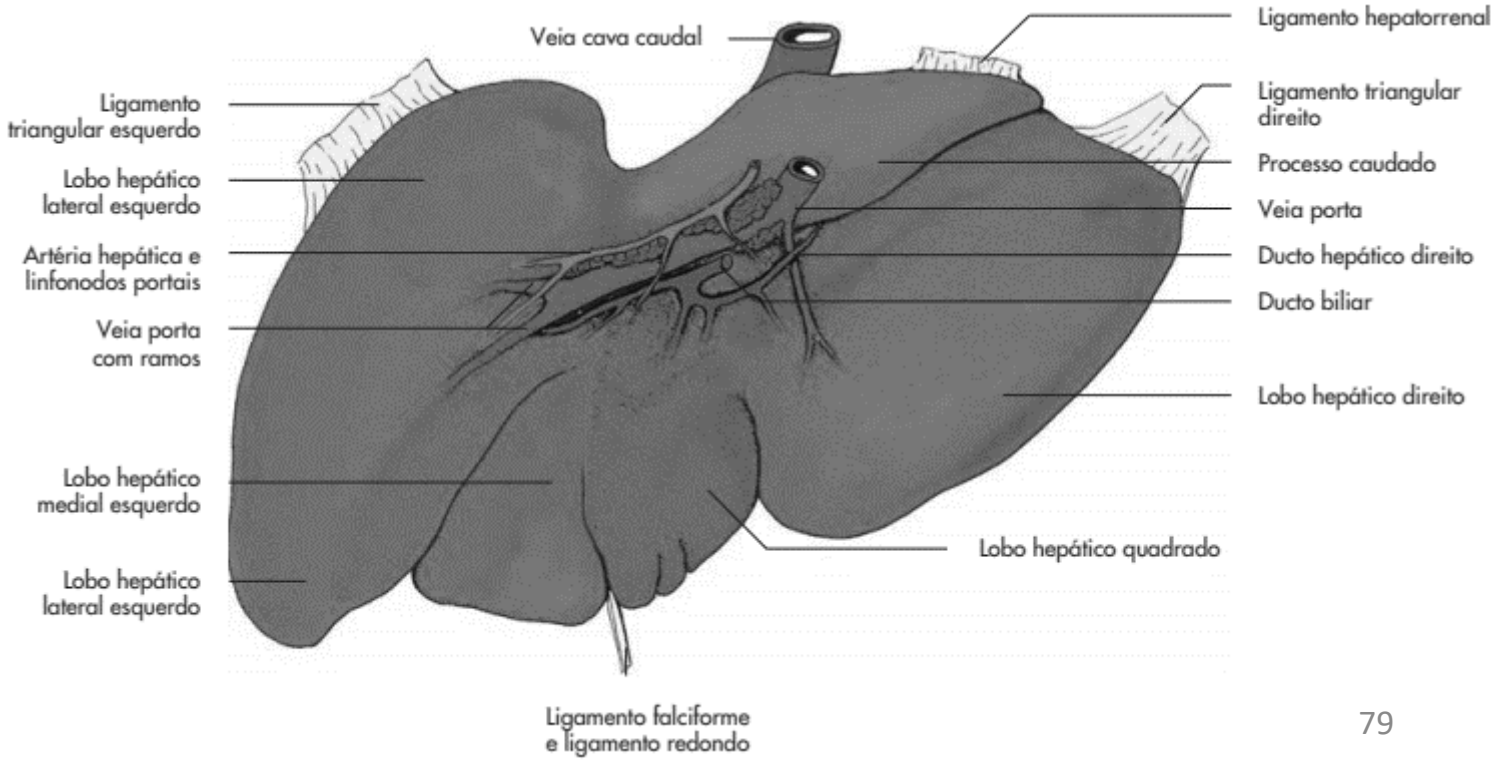

(KÖNIG *et al*., 2016a)

SISTEMA DIGESTÓRIO: PÂNCREAS

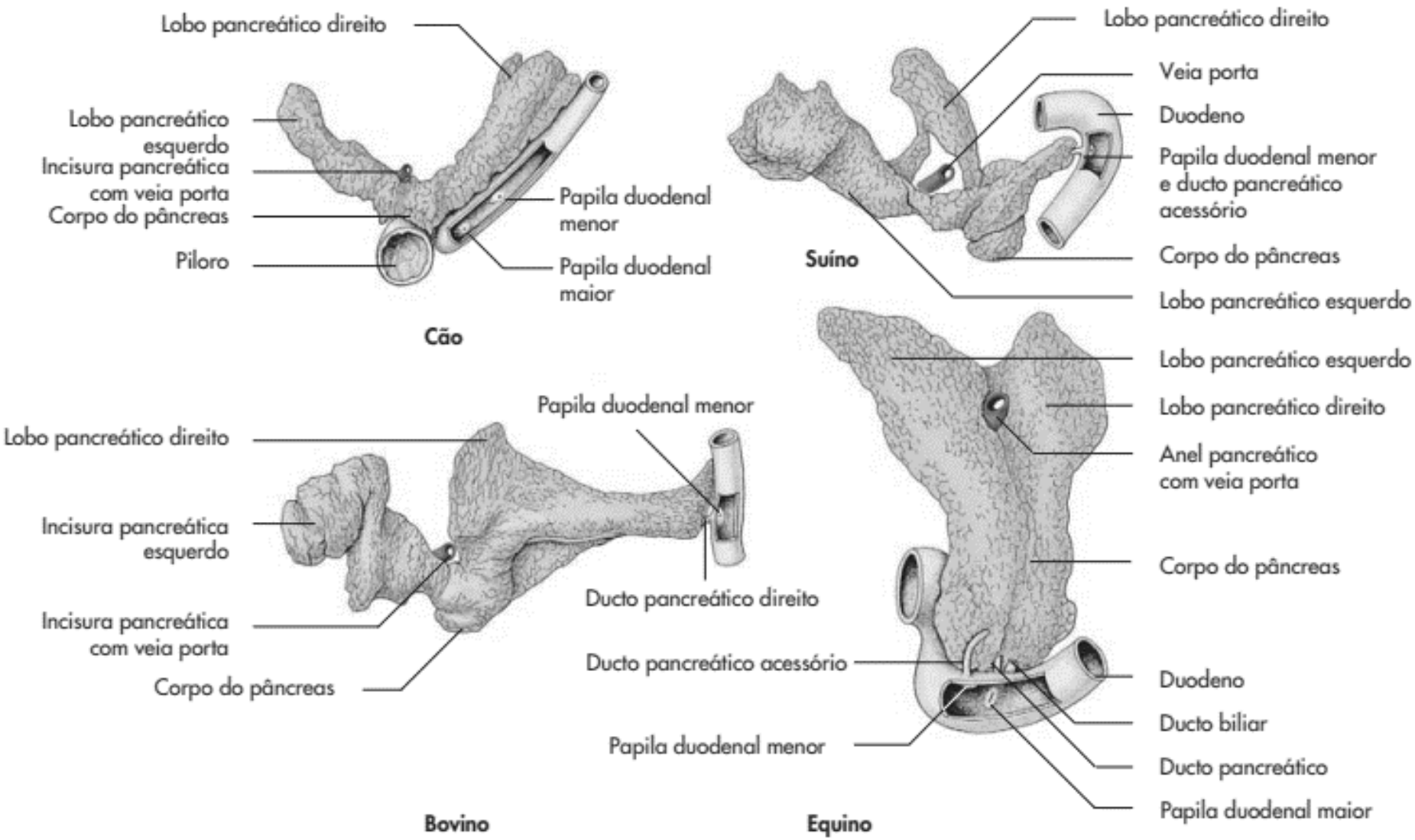

(KÖNIG *et al*., 2016a)

SISTEMA LINFÁTICO: BAÇO

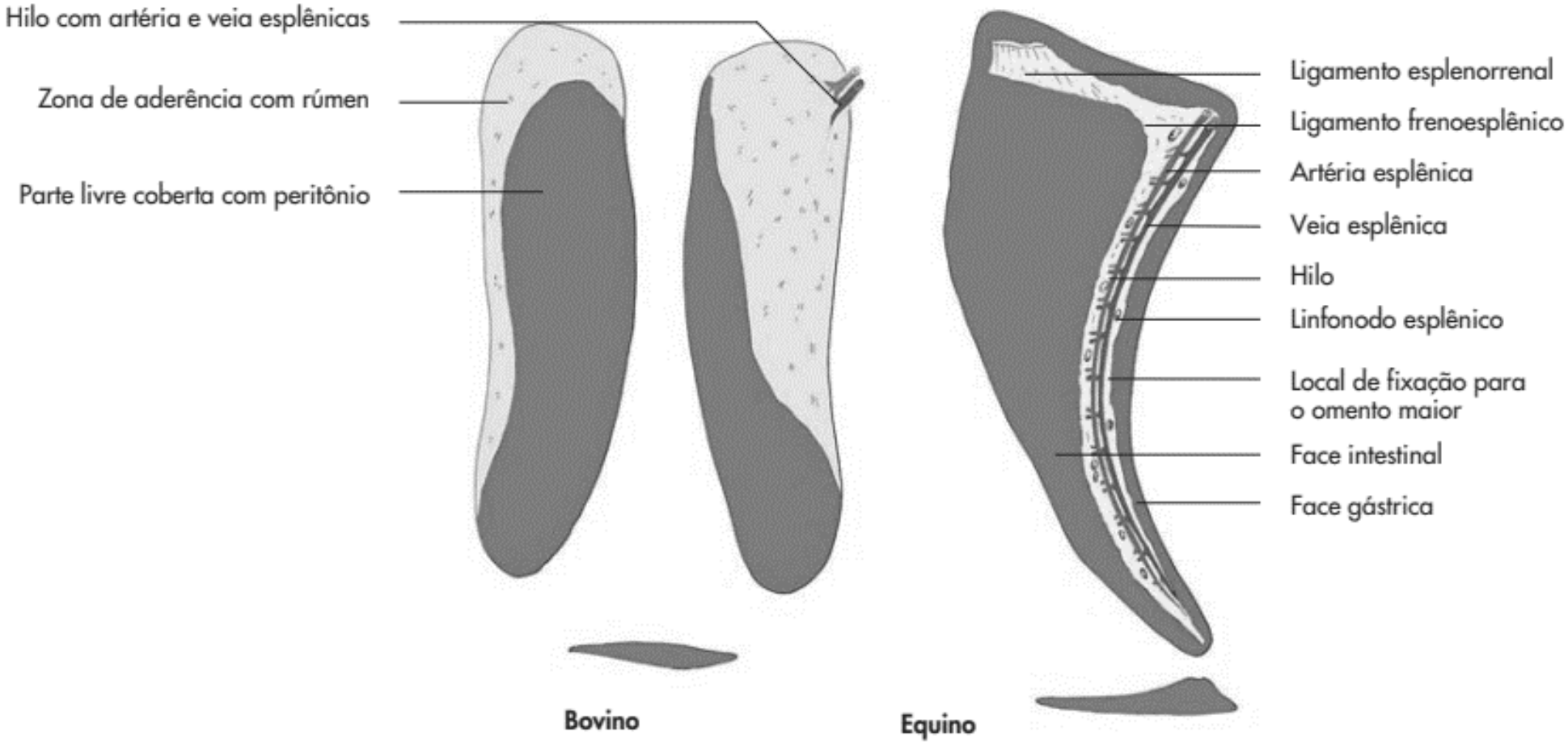

(KÖNIG *et al*., 2016e)

SISTEMA URINÁRIO – RIM DE CÃO

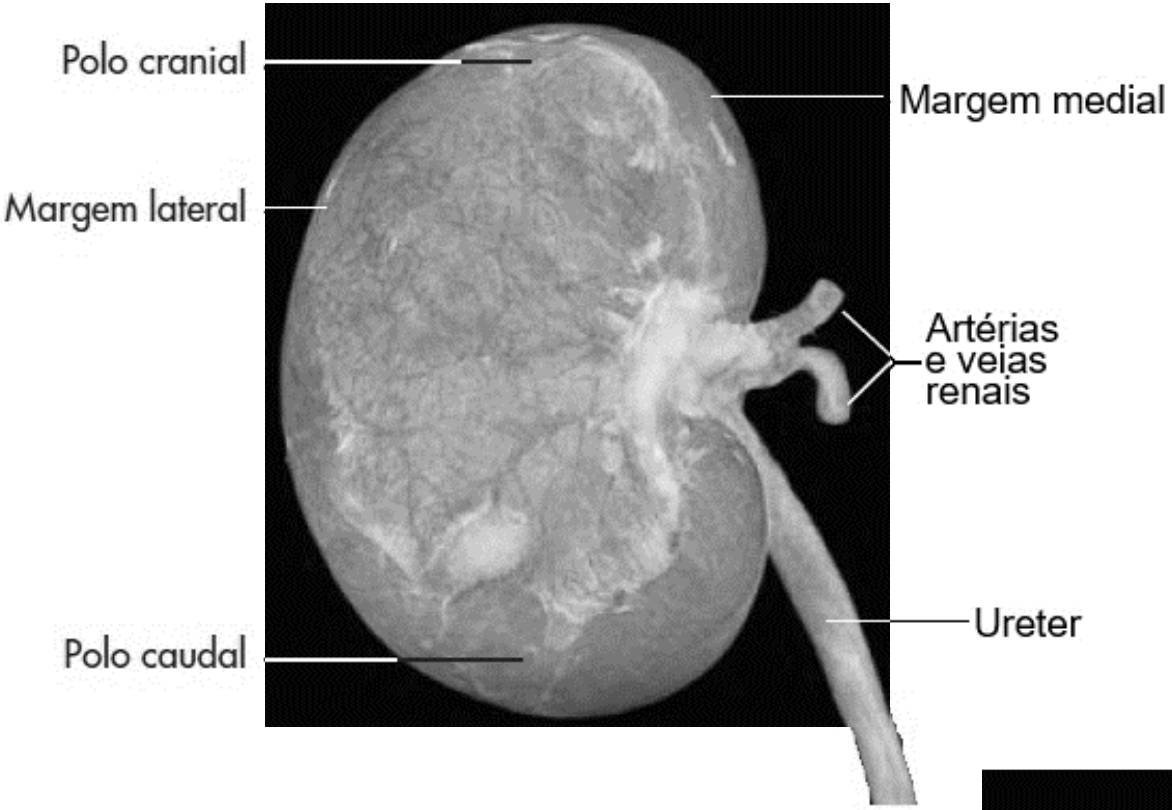

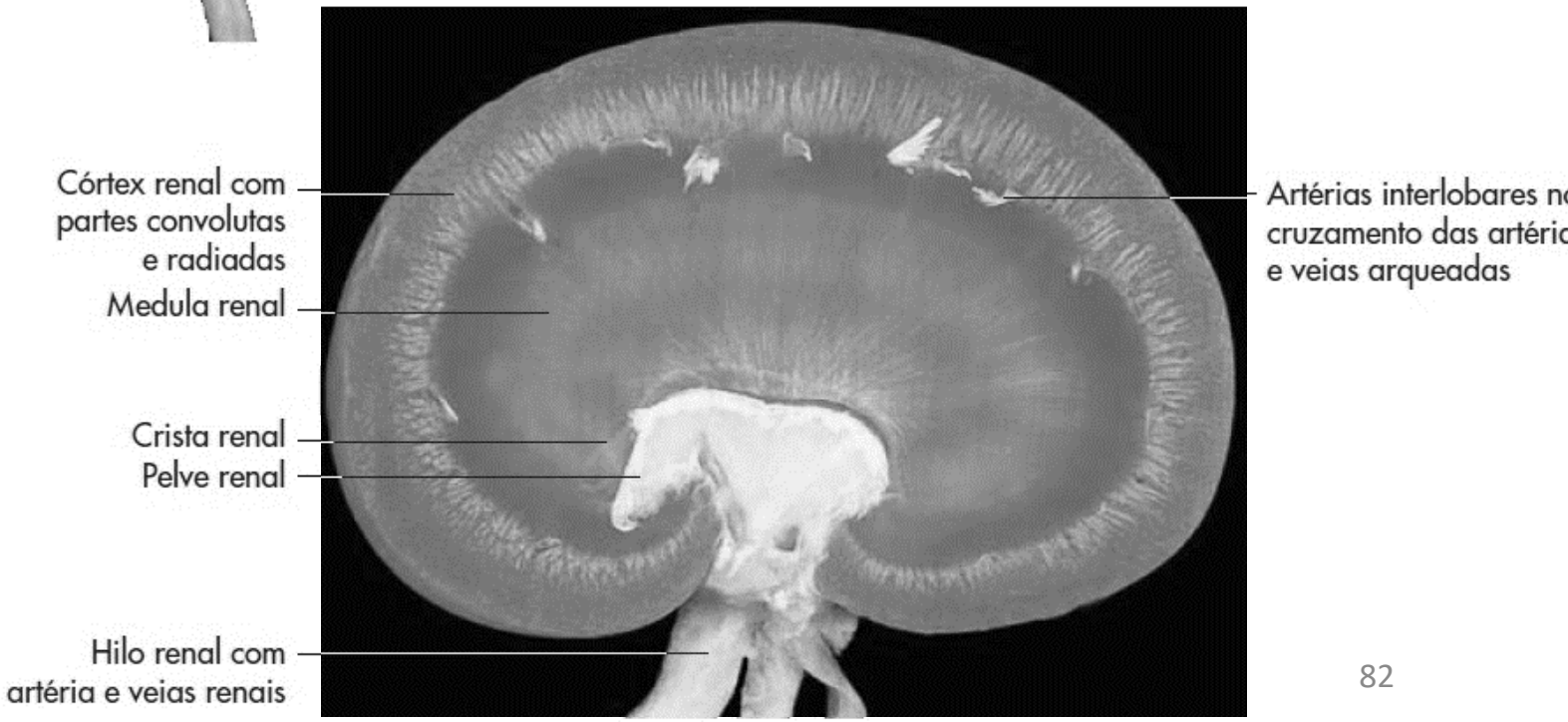

(KÖNIG *et al.*, 2016b)

SISTEMA URINÁRIO: RIM BOVINO

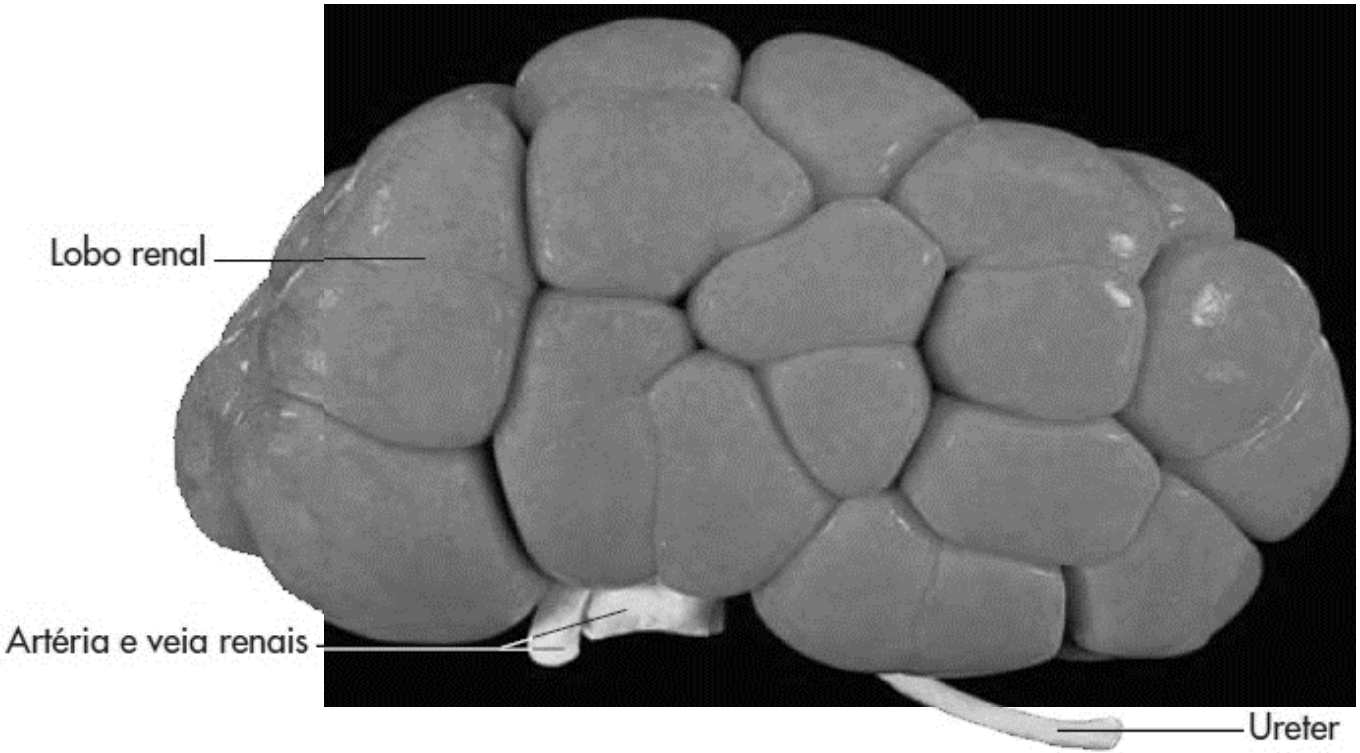

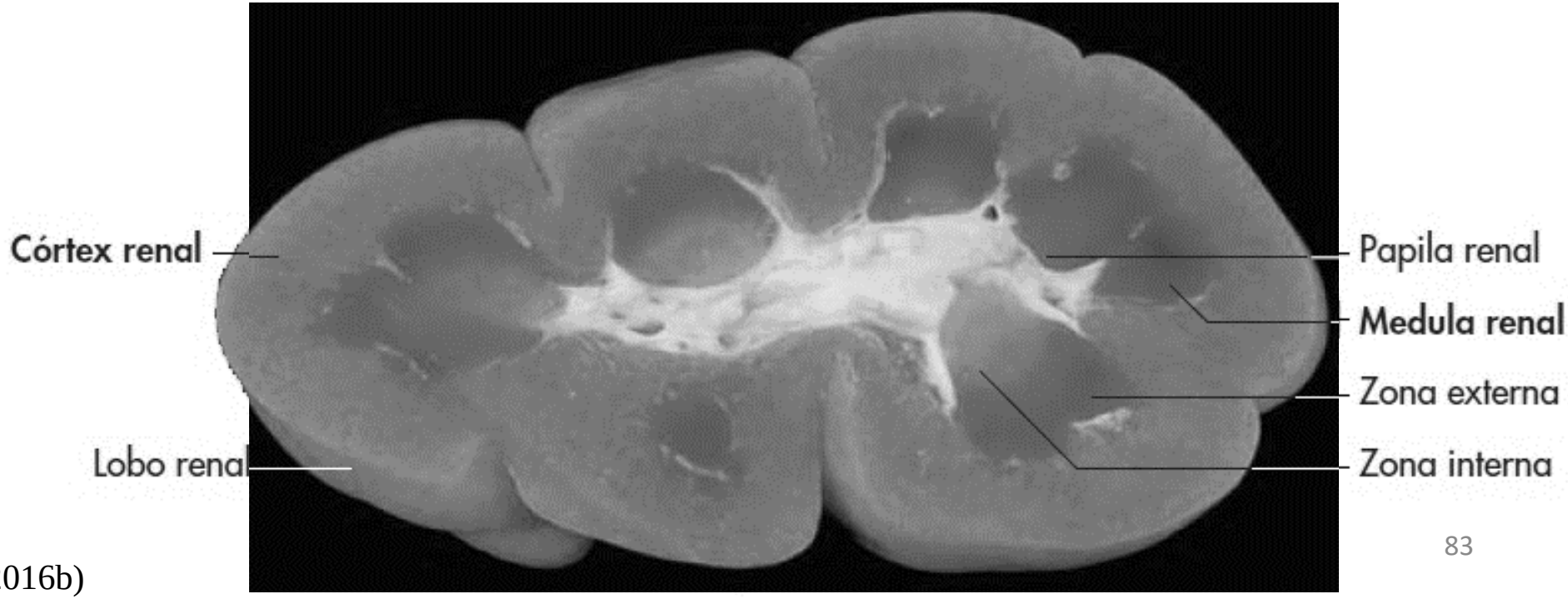

(KÖNIG *et al*., 2016b)

SISTEMA URINÁRIO: RIM EQUINO

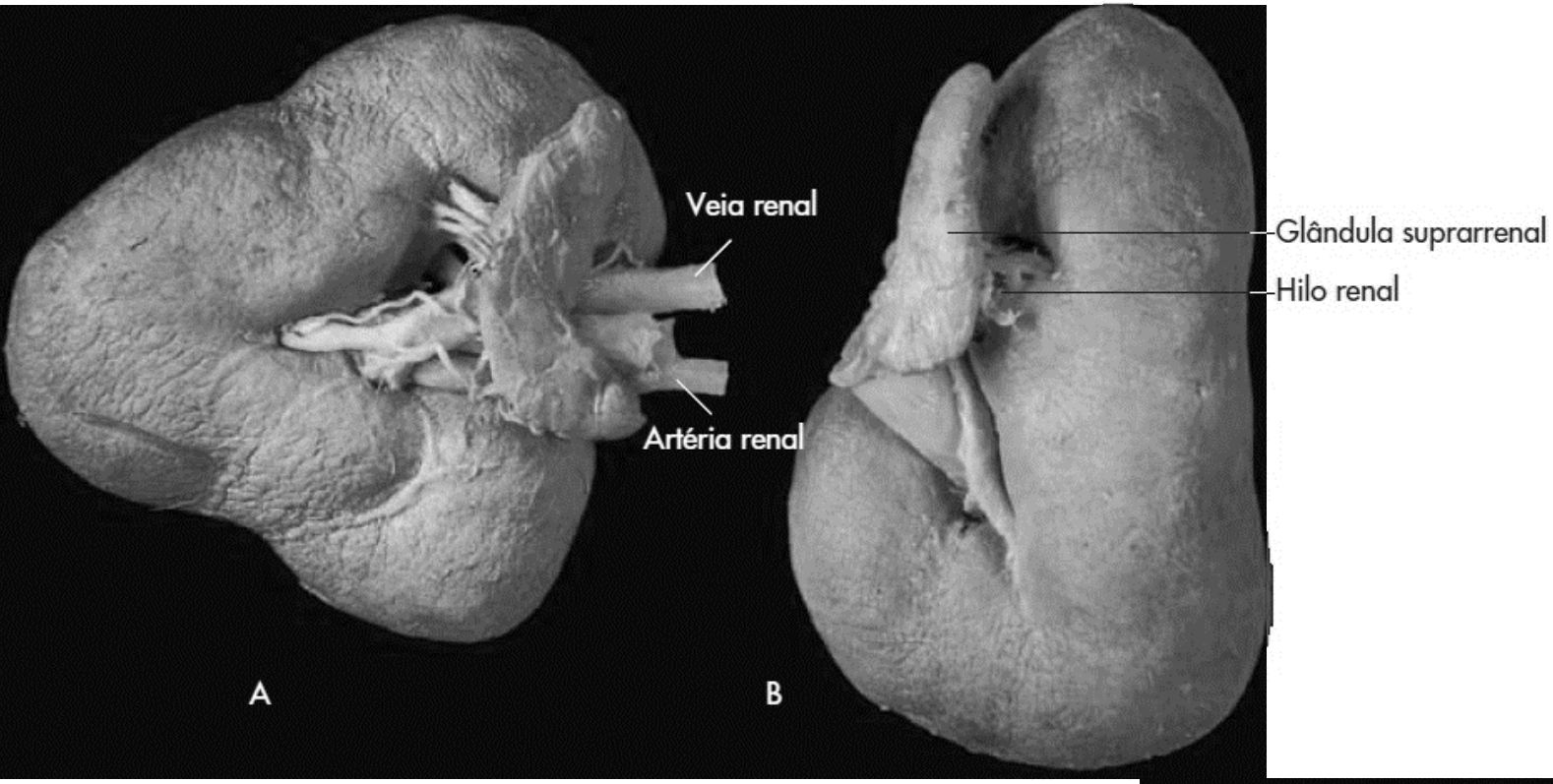

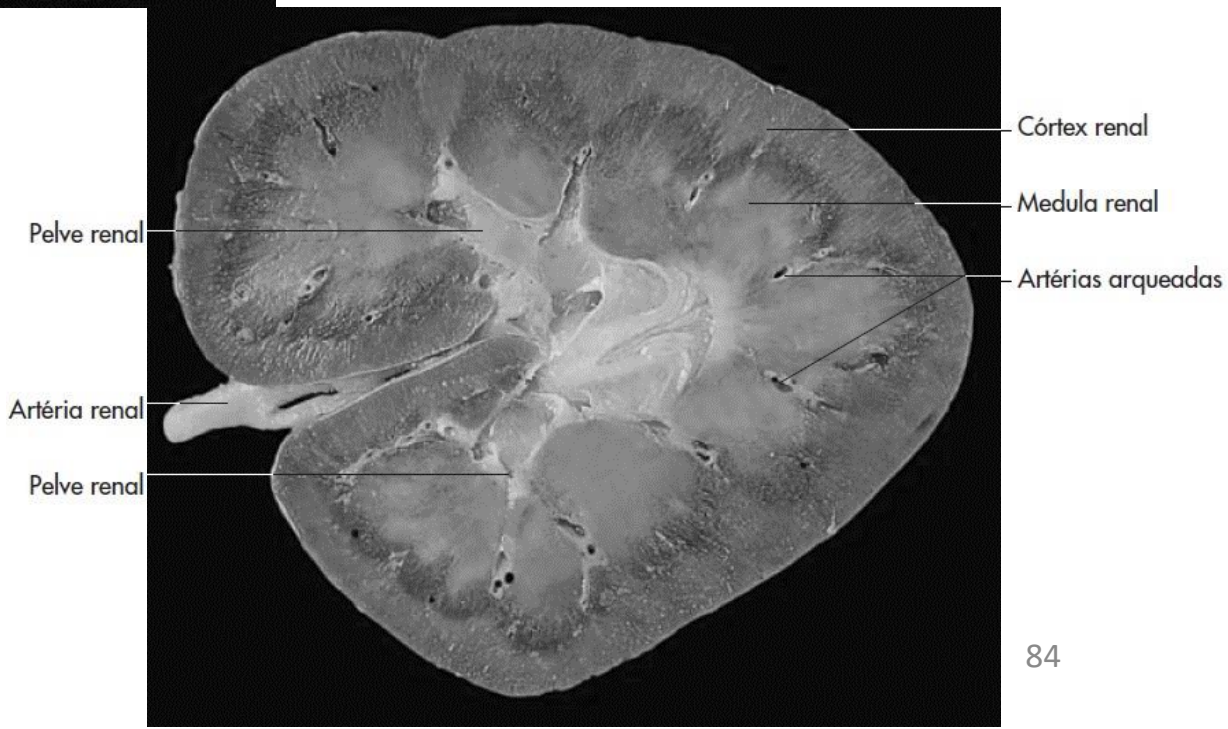

(KÖNIG *et al*., 2016b)

SISTEMA URINÁRIO: RINS

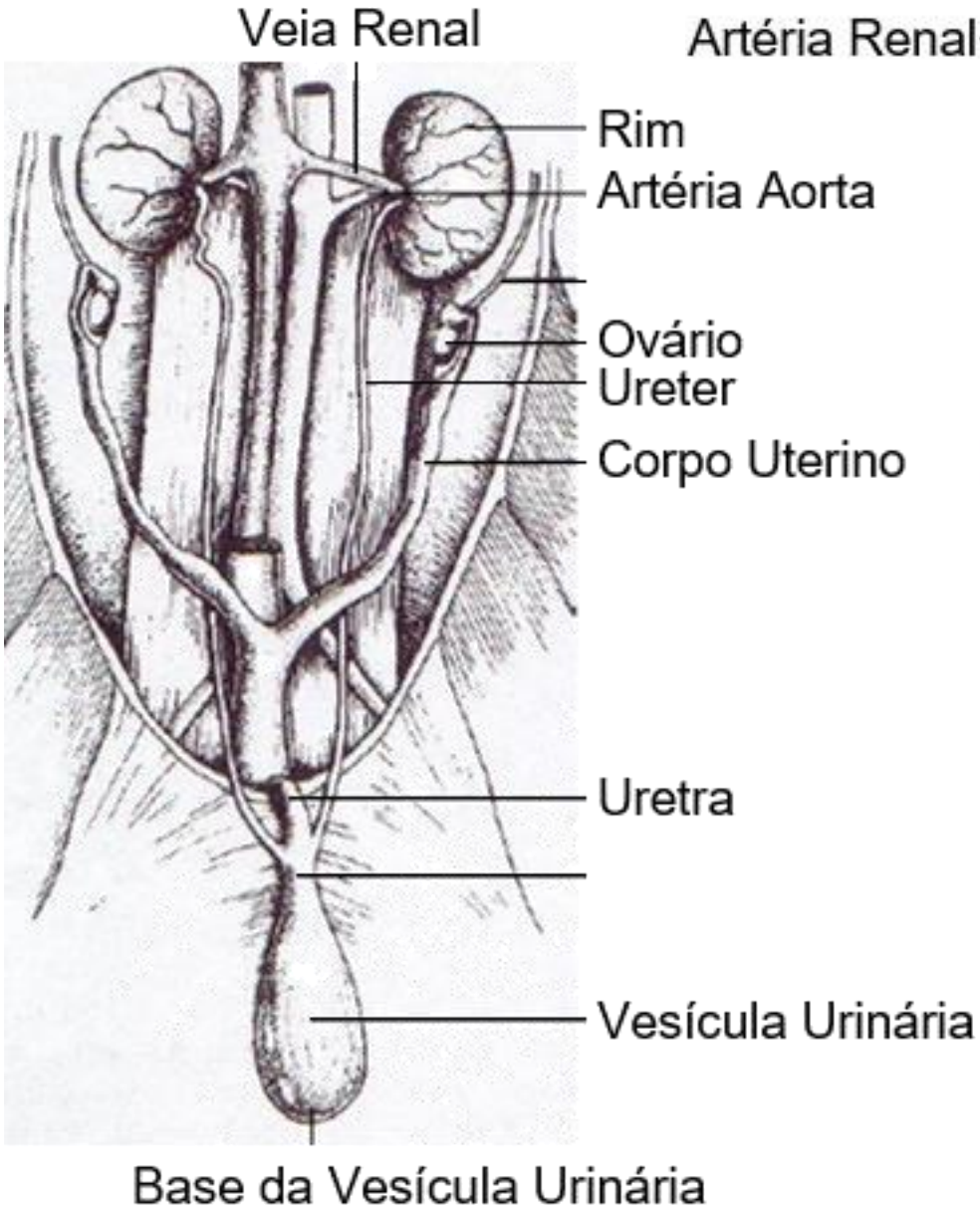

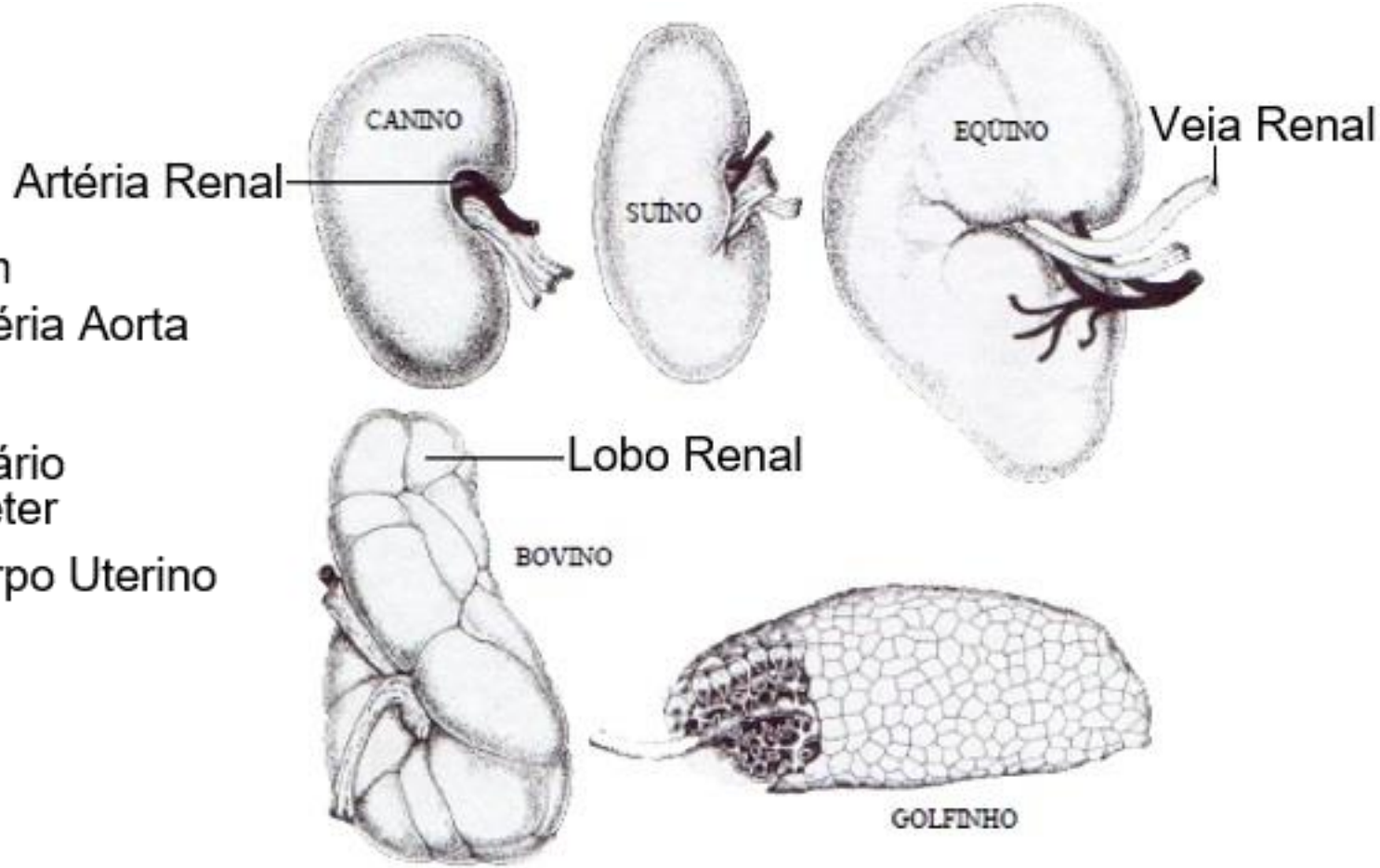

(VET107, 2012; SINGH, 2018d)

SISTEMA URINÁRIO: RINS E VESÍCULA URINÁRIA

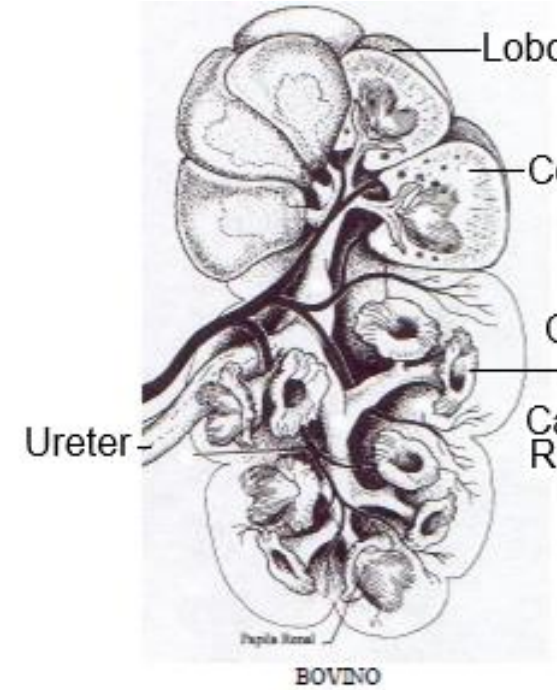

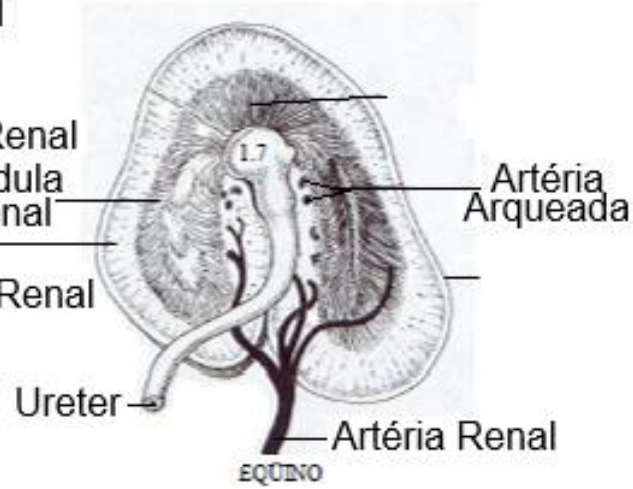

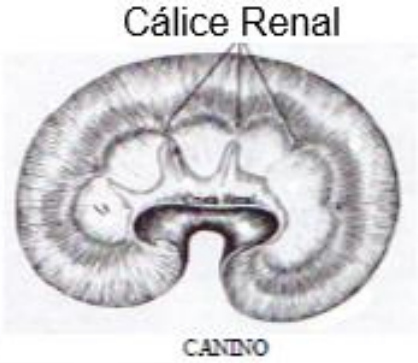

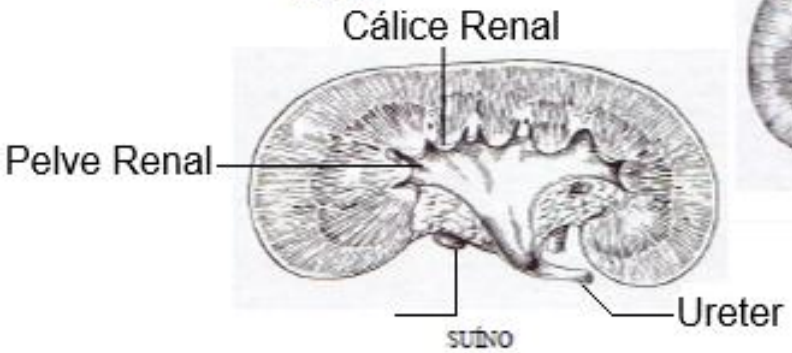

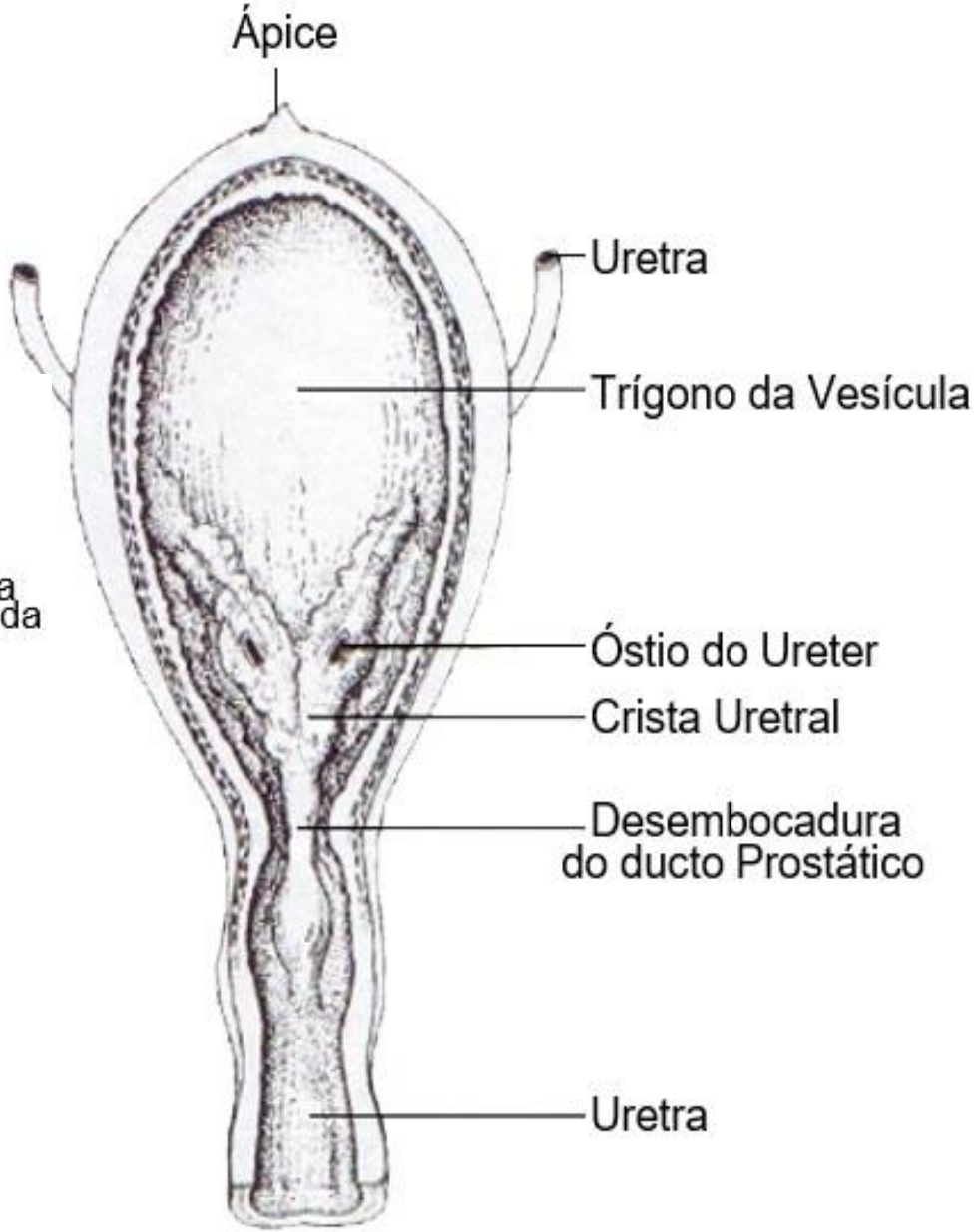

(VET107, 2012; WATSON, 2016; CAMBRIDGE VETS, 2018; SINGH, 2018d)

SISTEMA URINÁRIO: VESÍCULA URINÁRIA

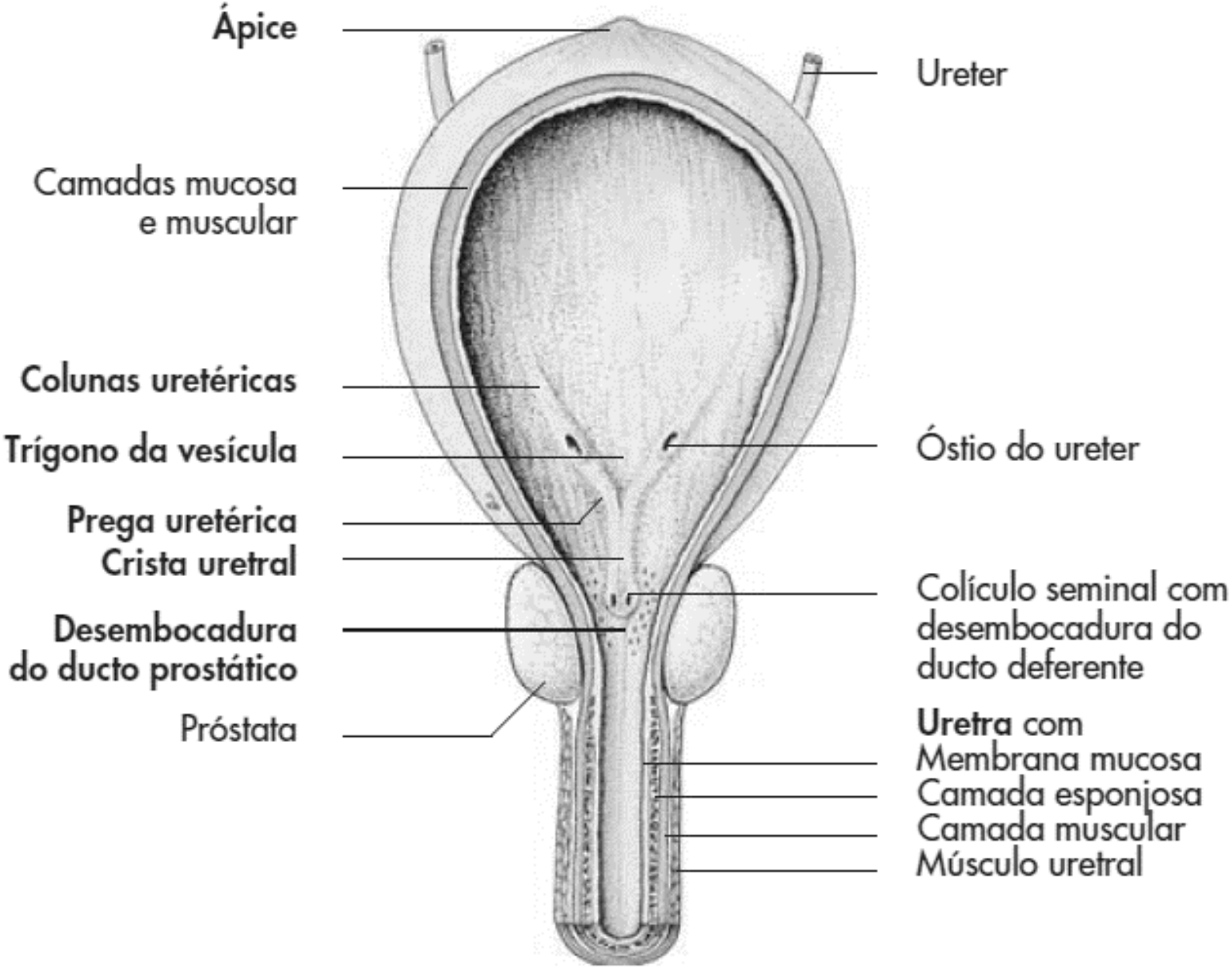

(KÖNIG *et al.*, 2016b)

SISTEMA GENITAL FEMININO: OVÁRIO

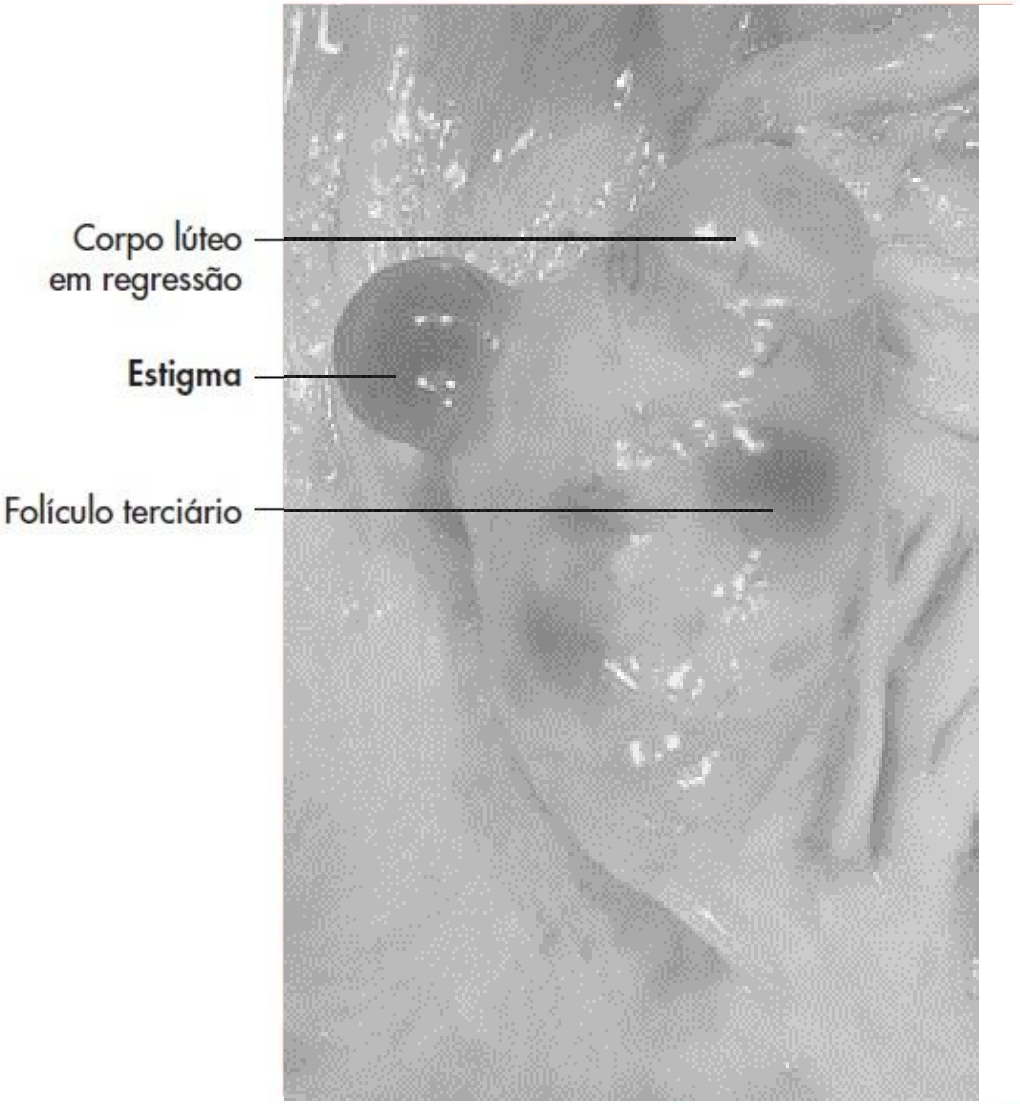

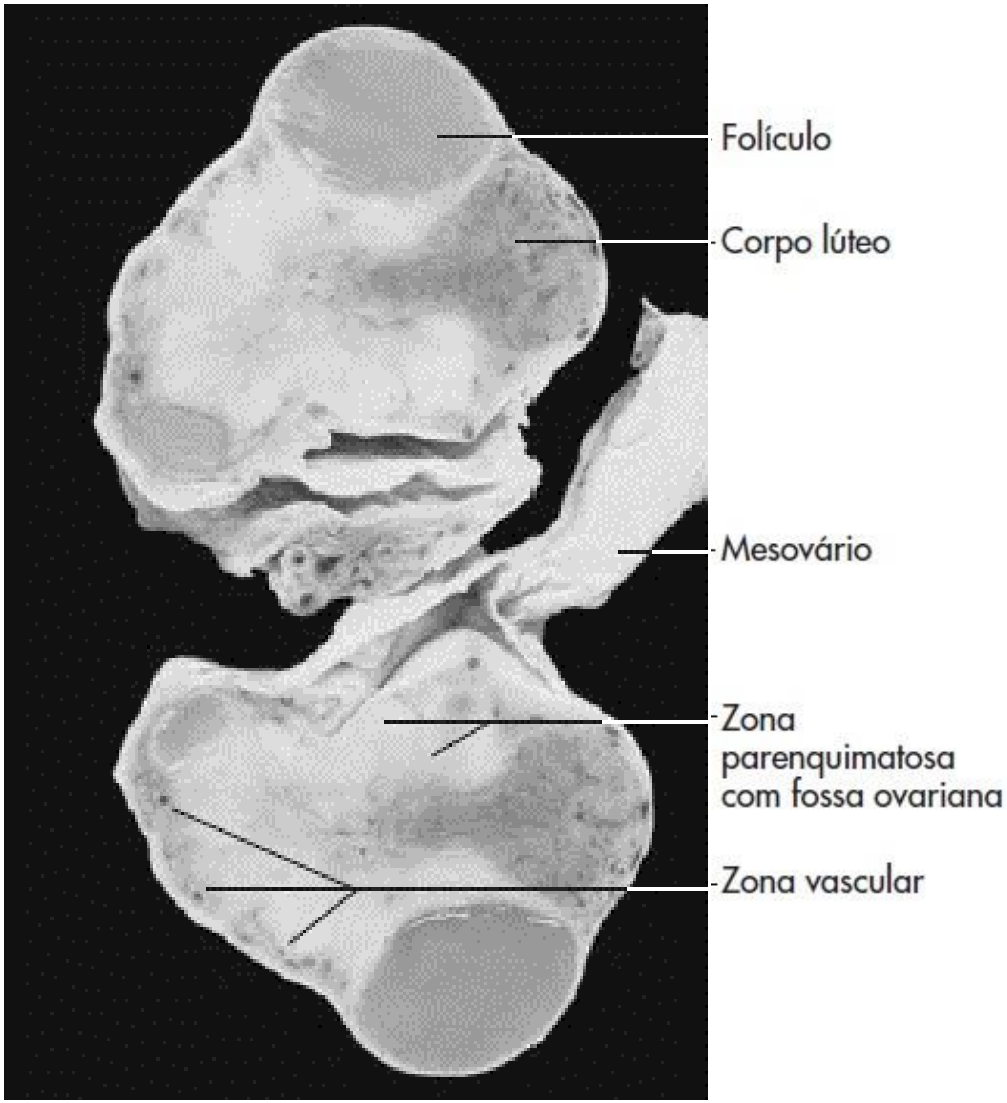

(KÖNIG *et al.*, 2016c)

SISTEMA GENITAL FEMININO: OVÁRIO BOVINO

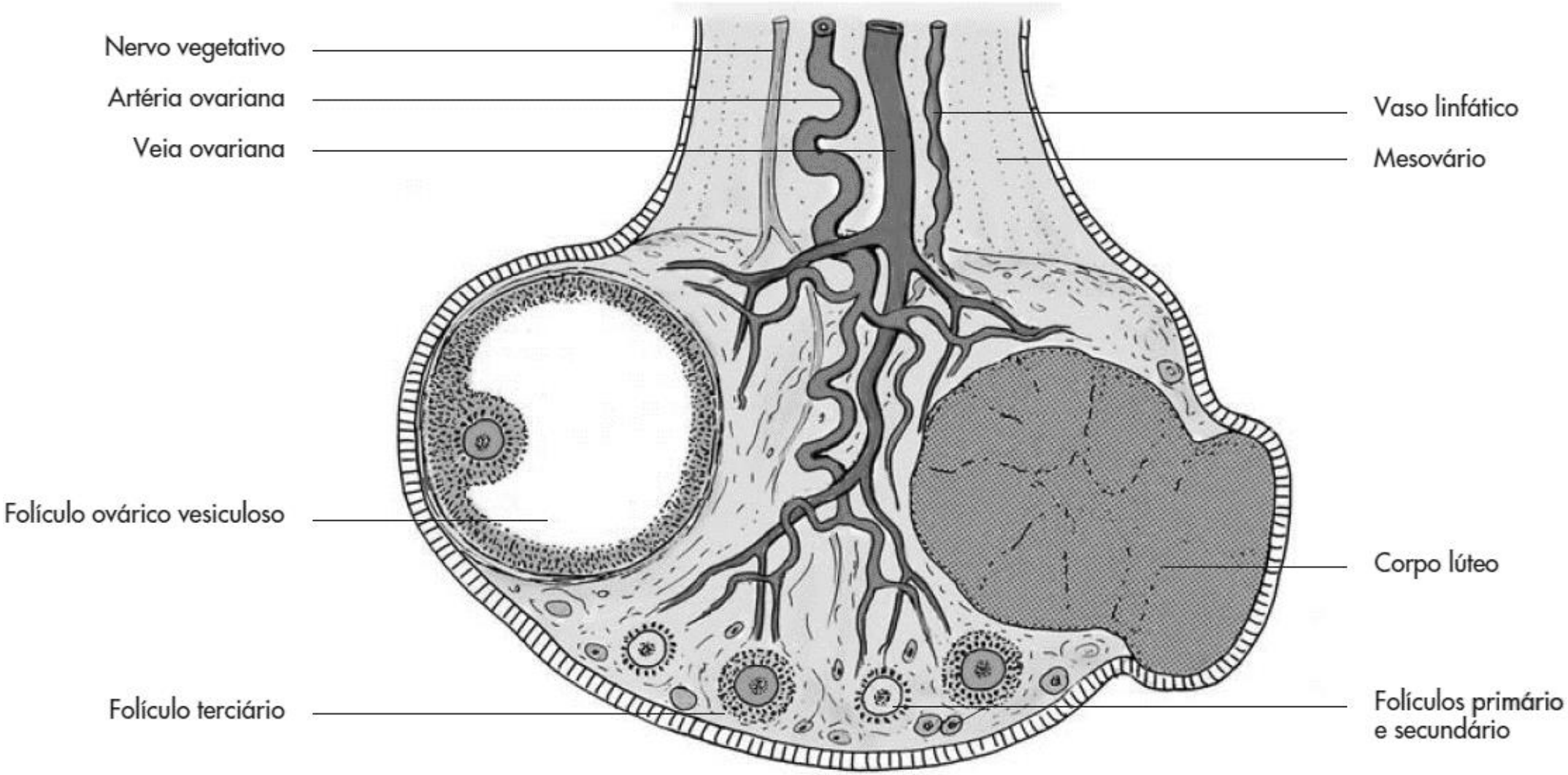

(KÖNIG *et al*., 2016c)

SISTEMA GENITAL FEMININO: OVÁRIO, TUBA UTERINA E BOLSA OVARIANA DE BOVINO

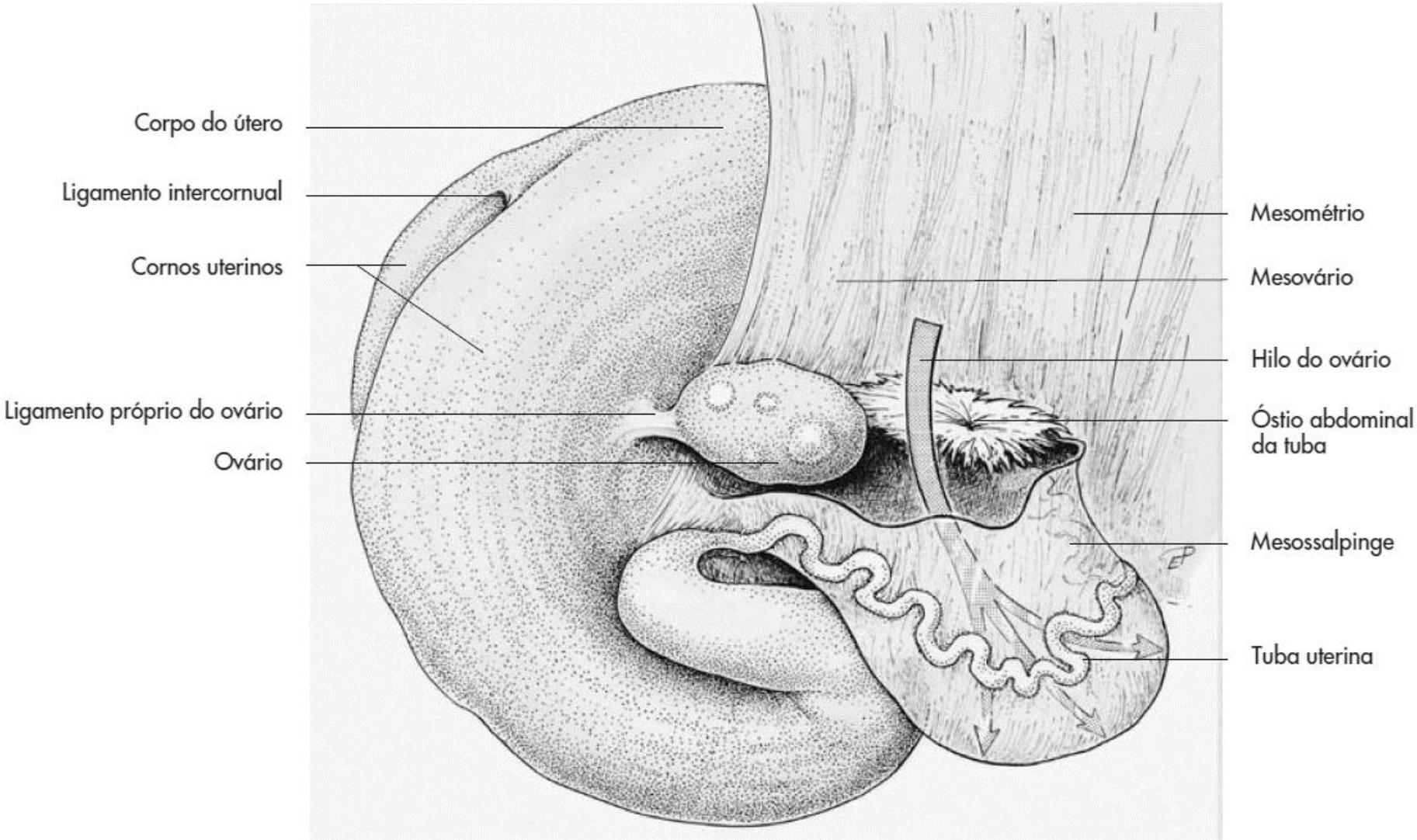

(KÖNIG *et al.*, 2016c)

SISTEMA GENITAL FEMININO

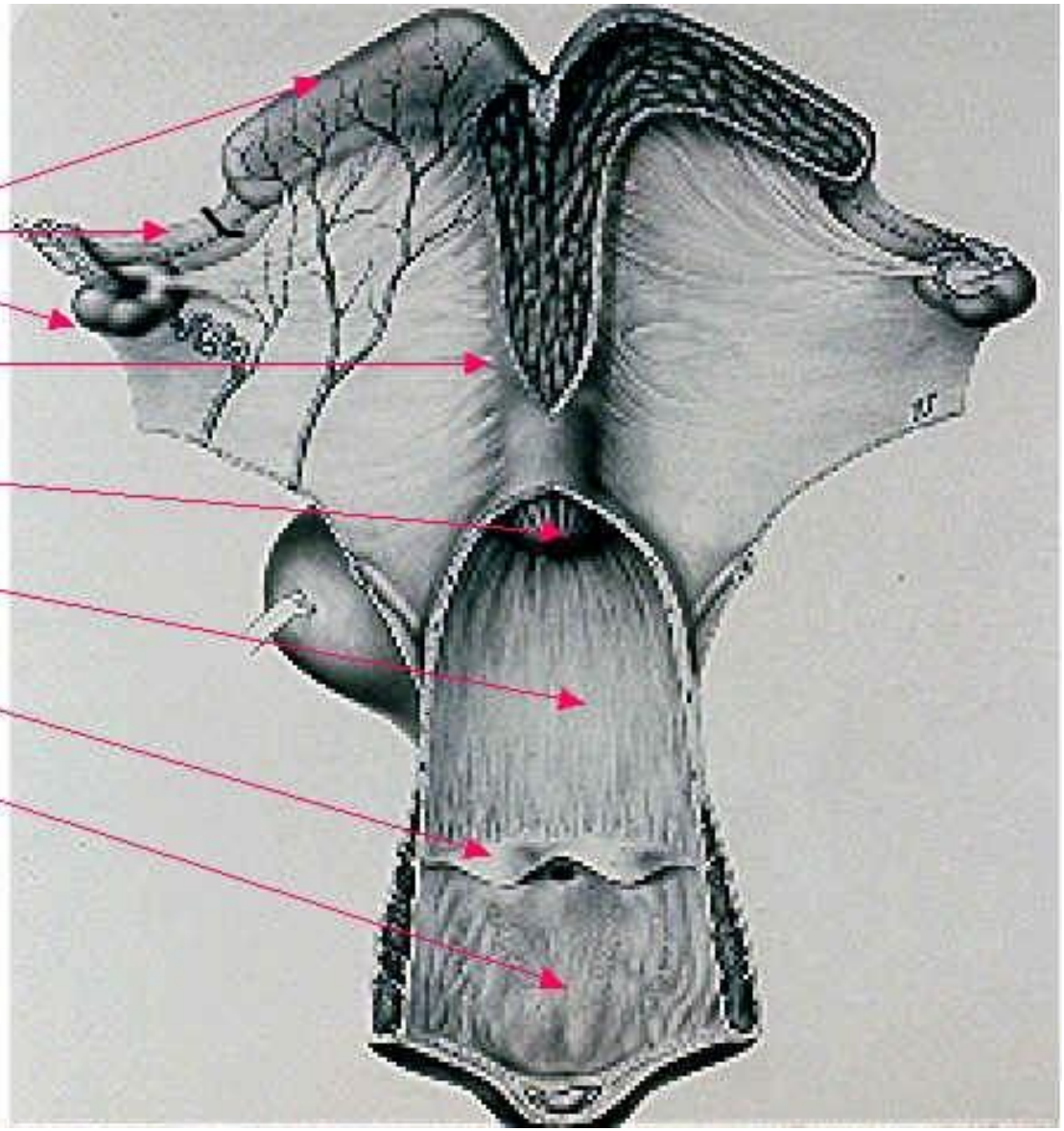

(GINTHER, 1992)

SISTEMAS GENITAL FEMININO

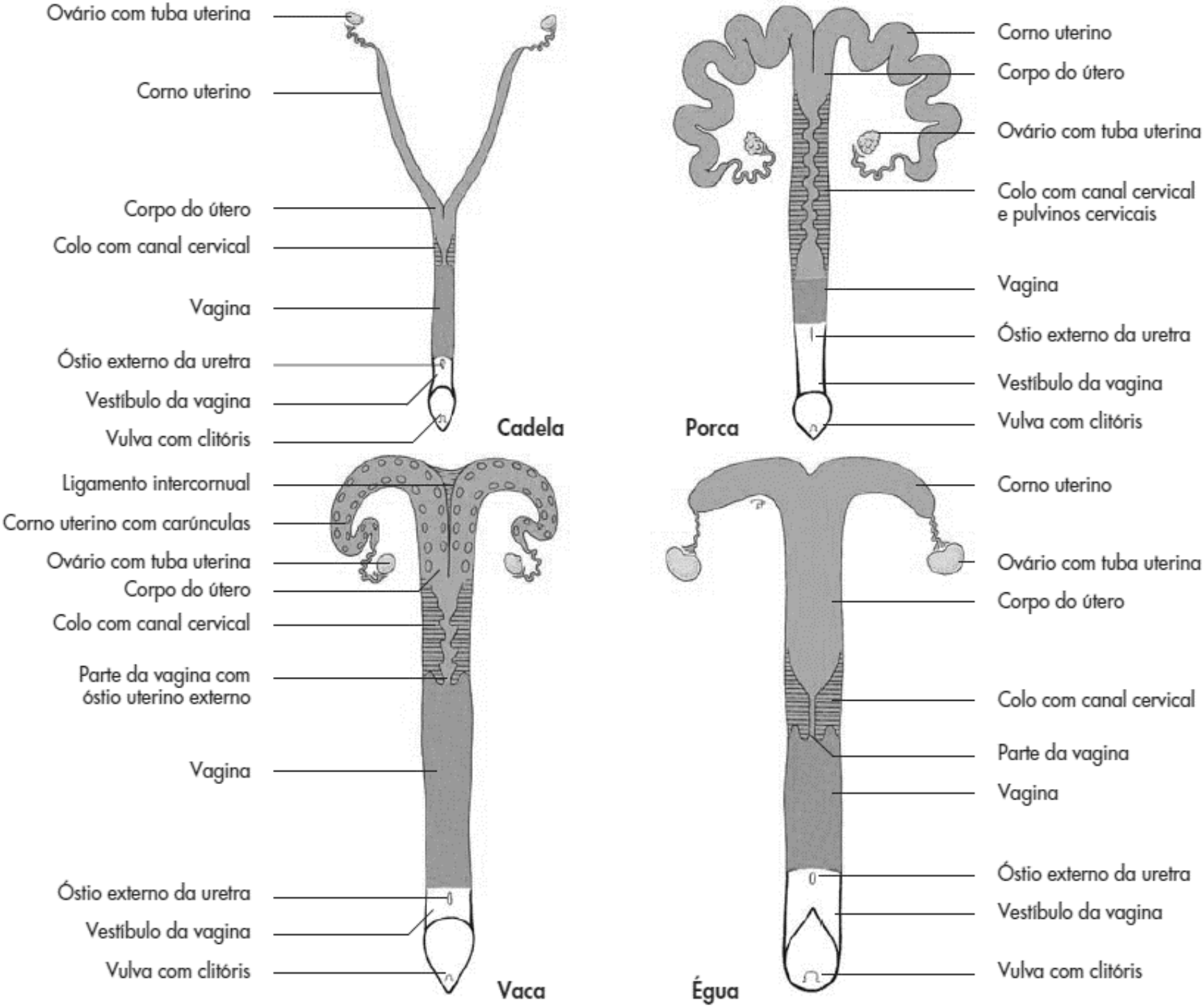

(KÖNIG *et al*., 2016c)

SISTEMAS GENITAL FEMININO: VAGINA E VULVA DE PORCO, COLO UTERINO DE VACA

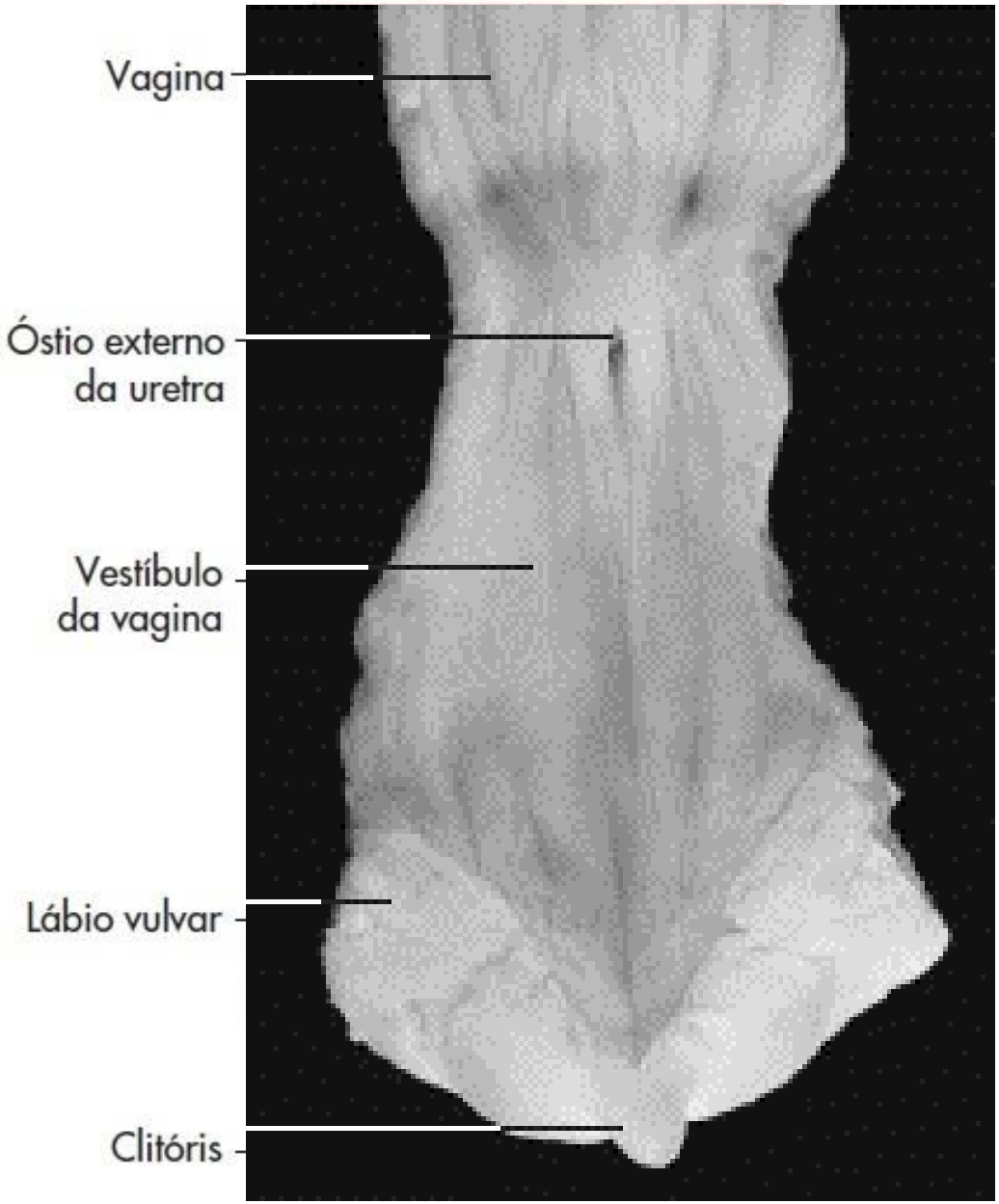

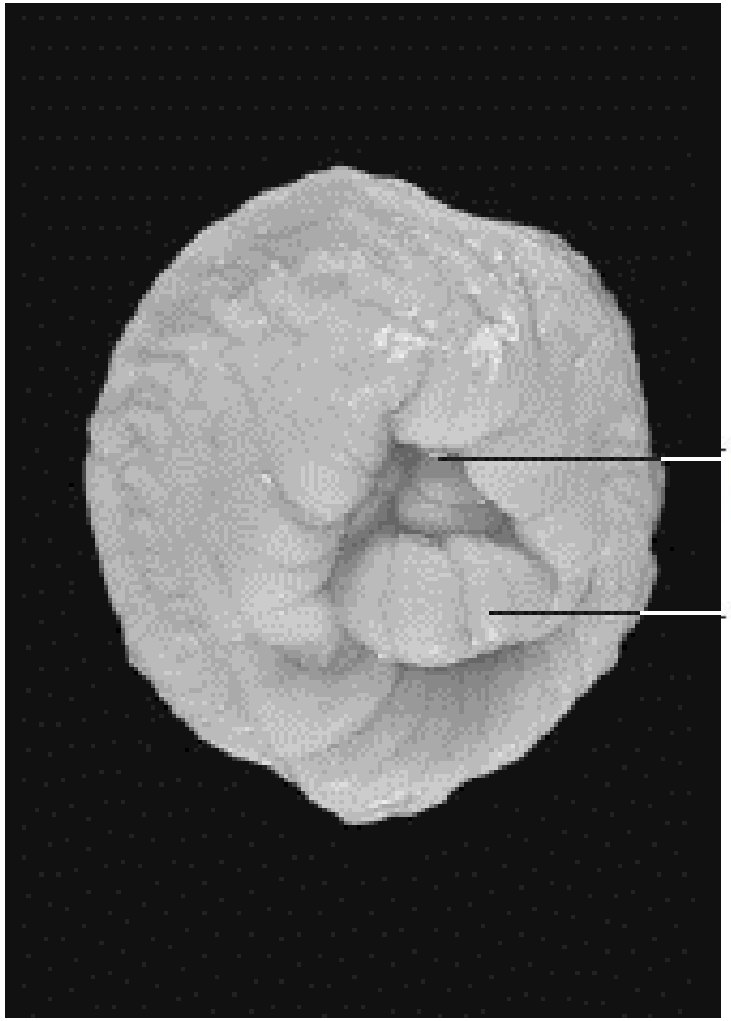

(KÖNIG *et al*., 2016c)

SISTEMA GENITAL MASCULINO DE EQUINO E BOVINO

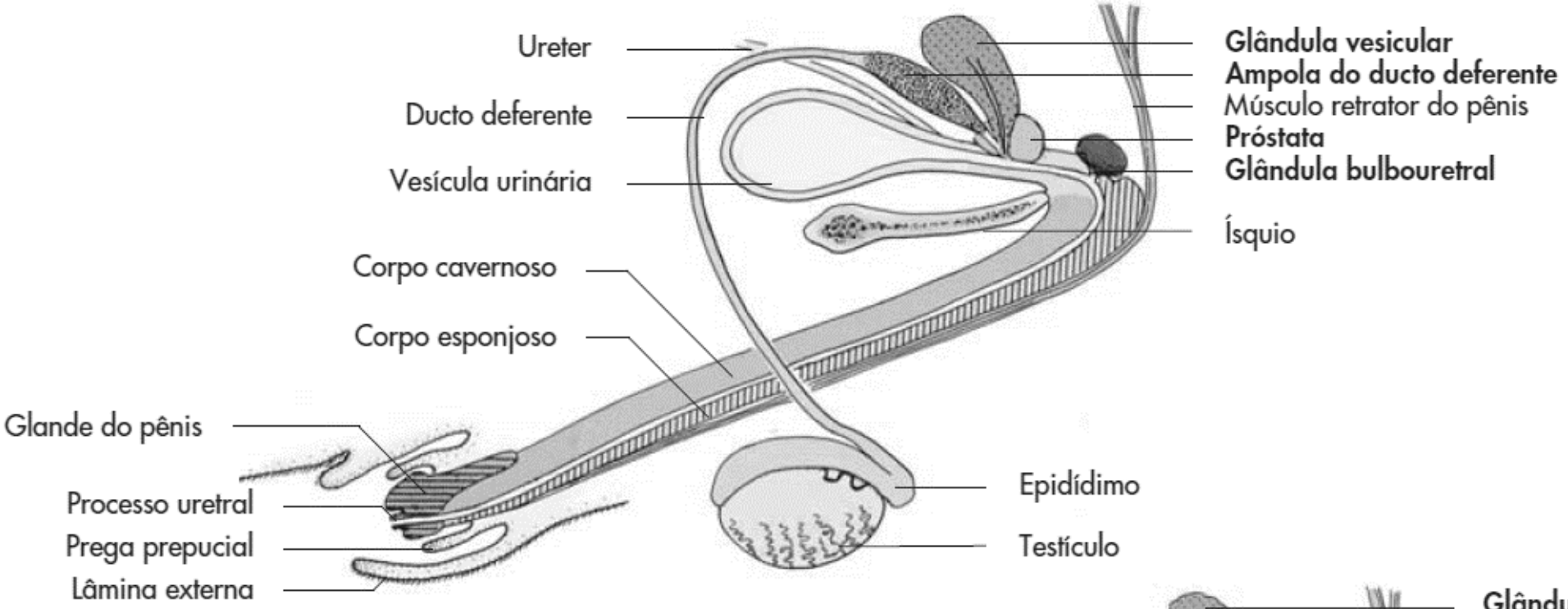

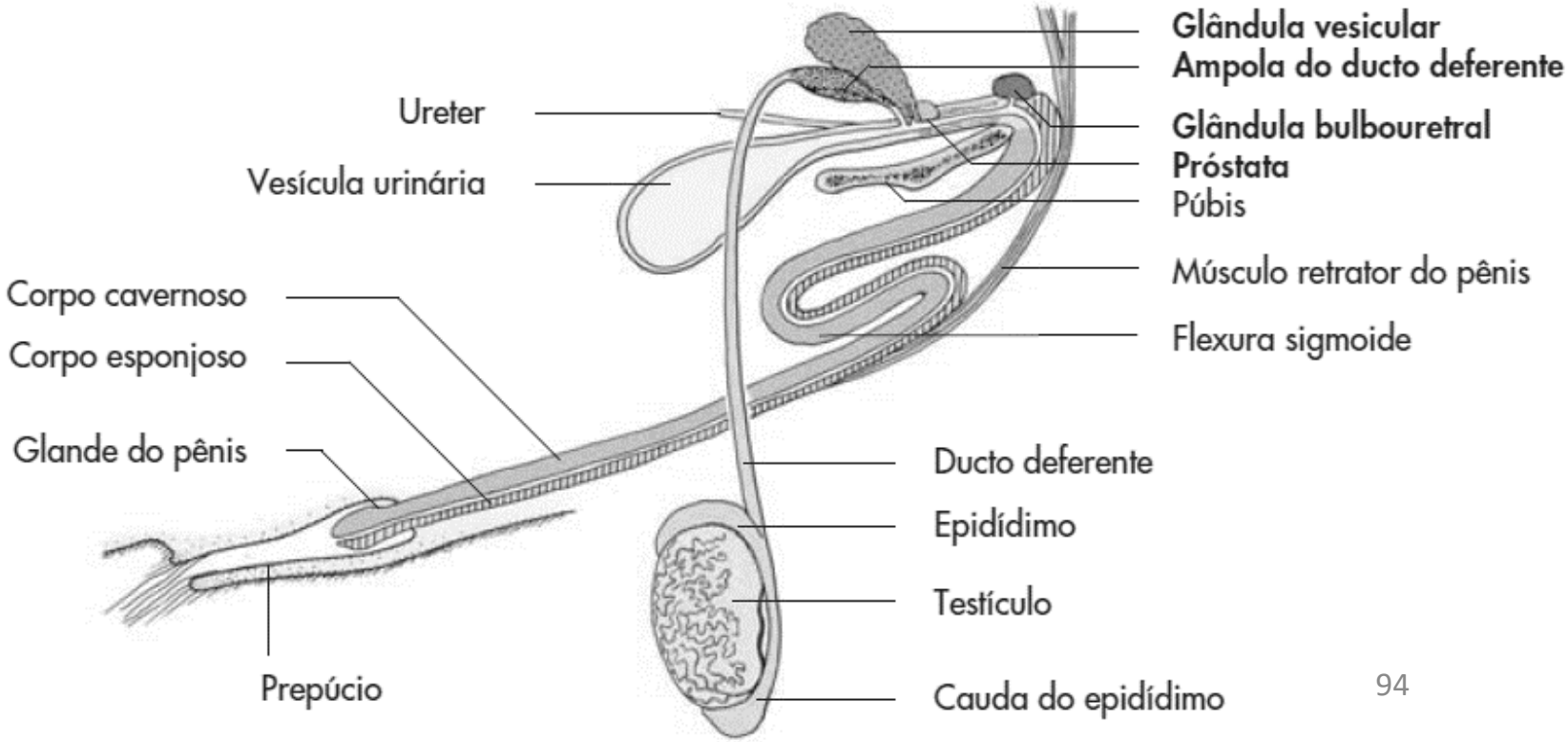

(KÖNIG & LIEBICH, 2016b)

SISTEMA GENITAL MASCULINO DE CÃO

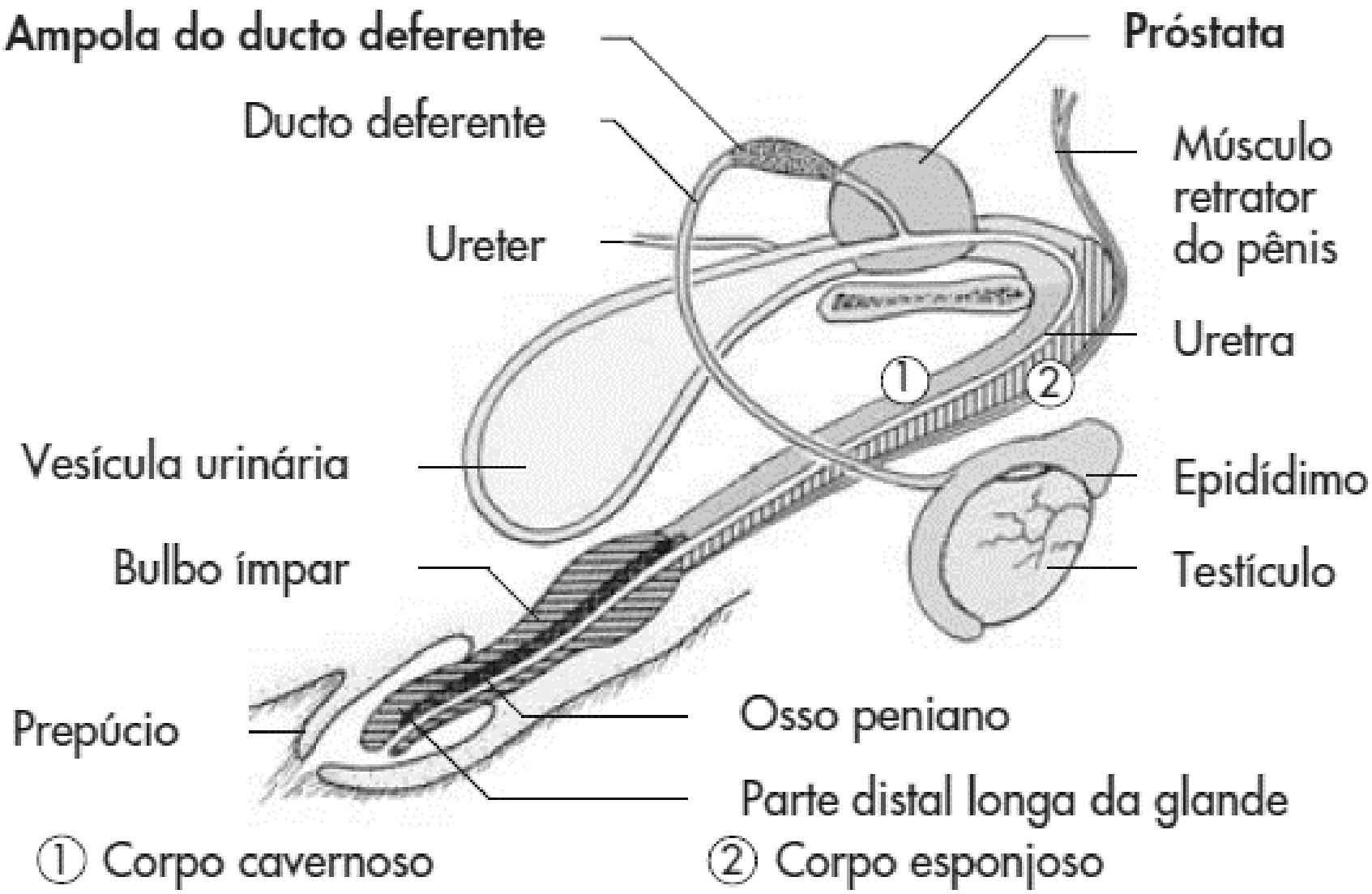

(KÖNIG & LIEBICH, 2016b)

SISTEMA GENITAL MASCULINO: TESTÍCULO

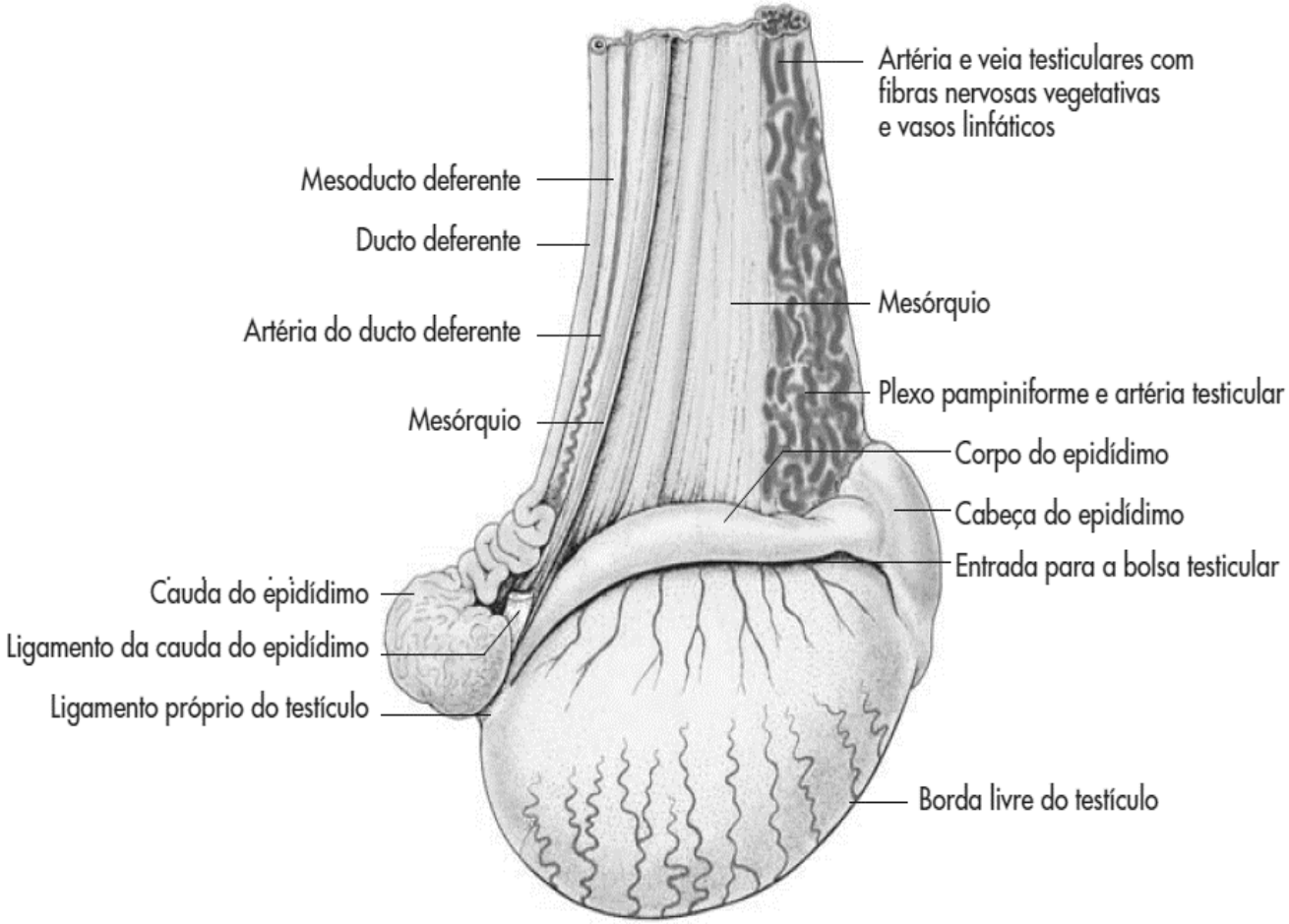

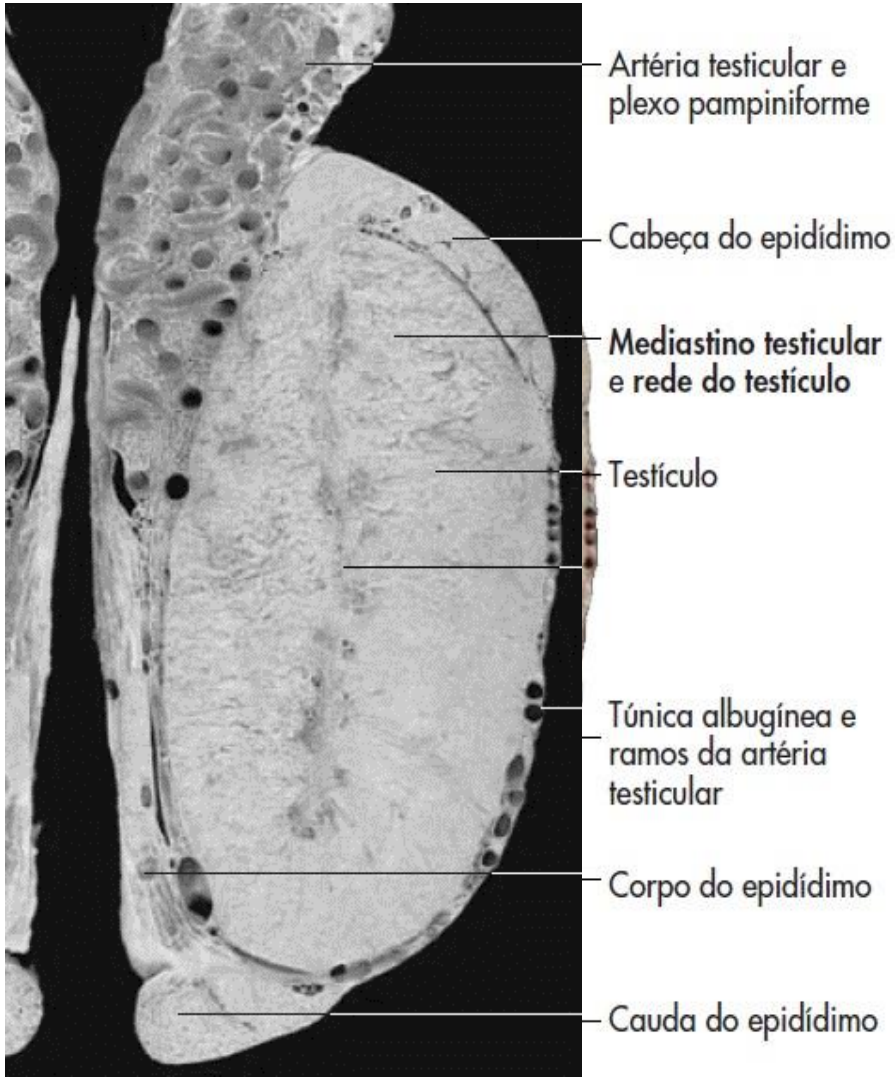

(KÖNIG & LIEBICH, 2016b)

SISTEMA GENITAL MASCULINO: PÊNIS DE OVINO, CAPRINO, EQUINO E

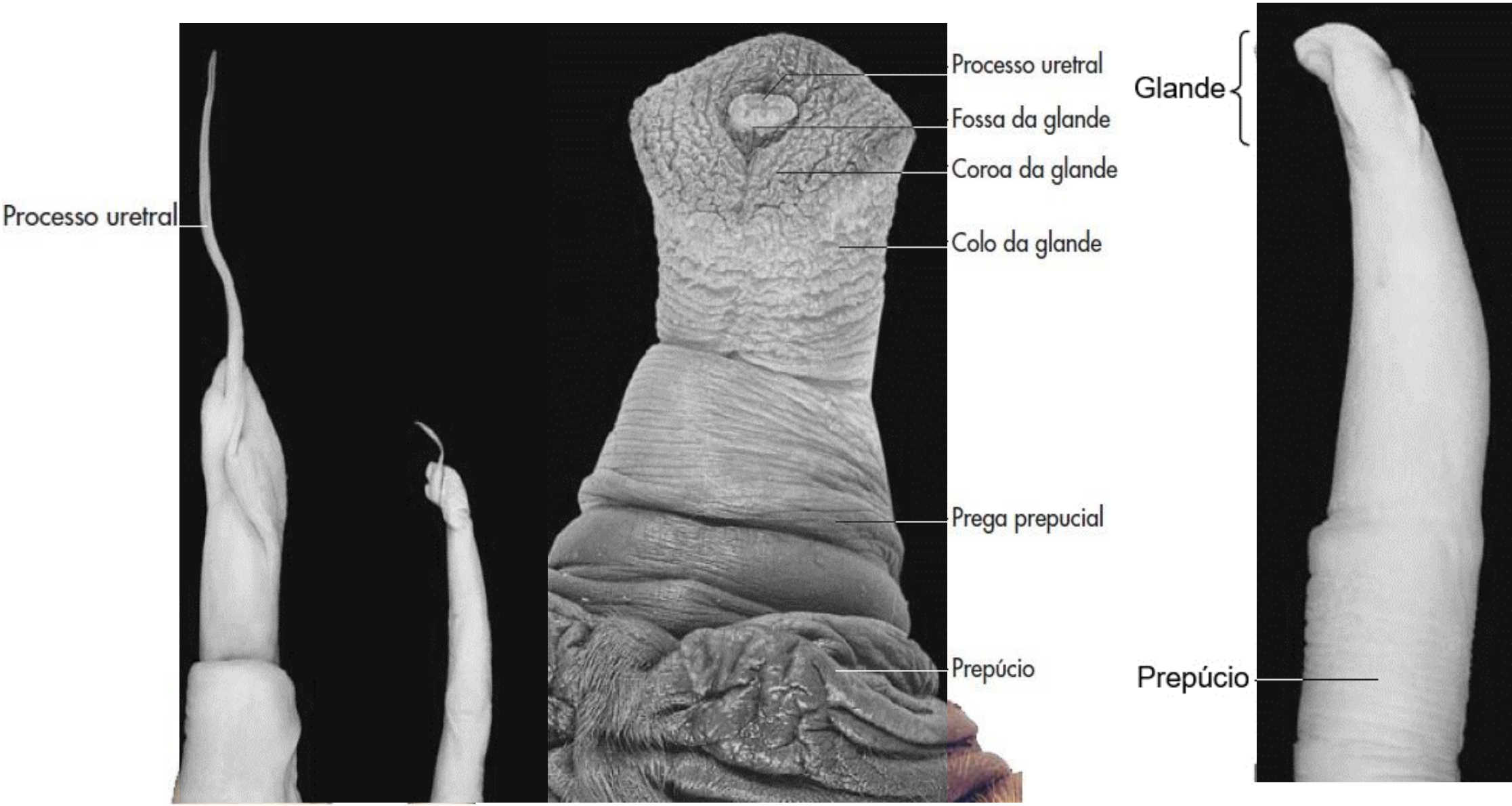

(KÖNIG & LIEBICH, 2016b)

SISTEMA NERVOSO: ENCÉFALO DE CÃO

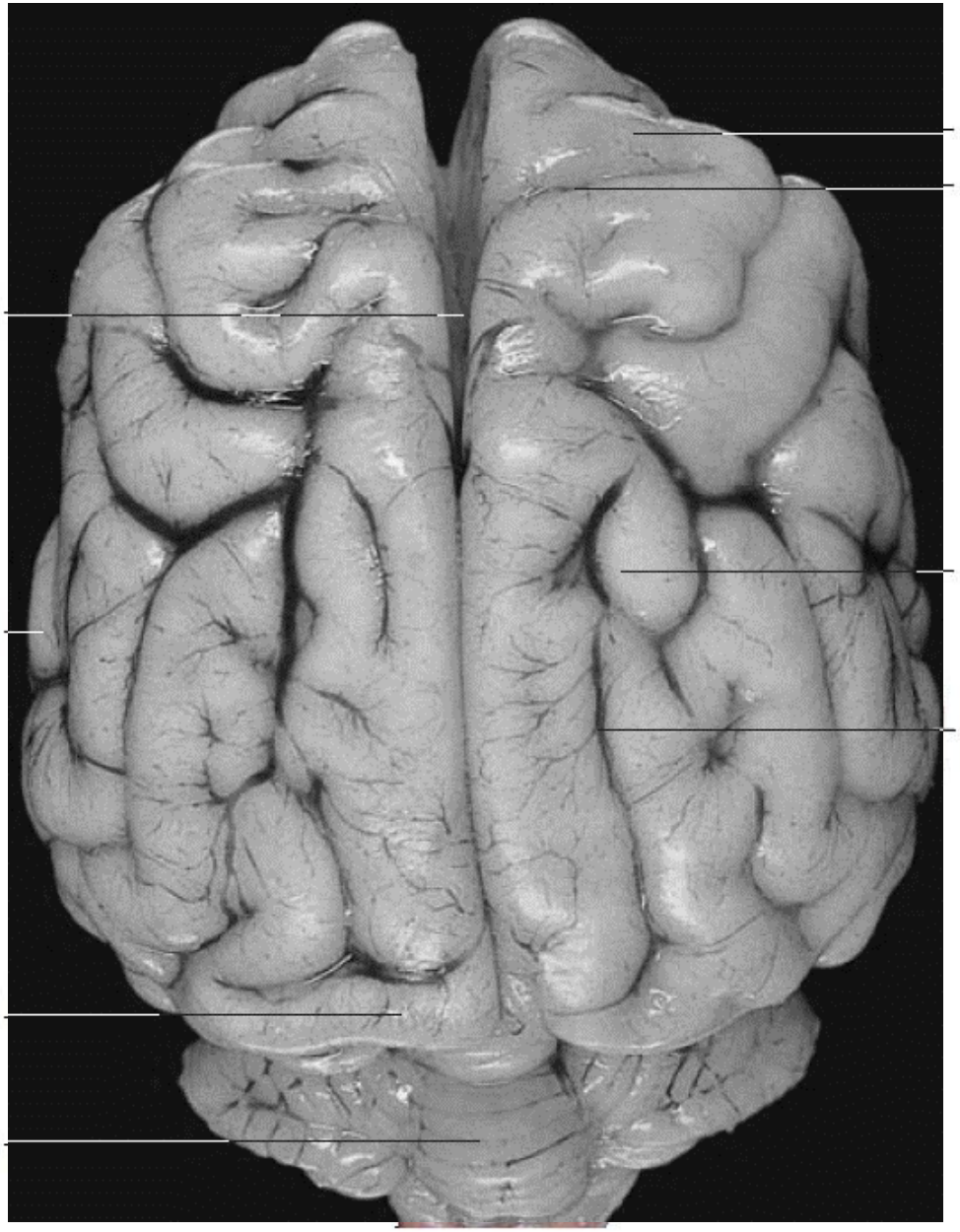

(KÖNIG *et al*., 2016f)

SISTEMA NERVOSO: ENCÉFALO DE CÃO

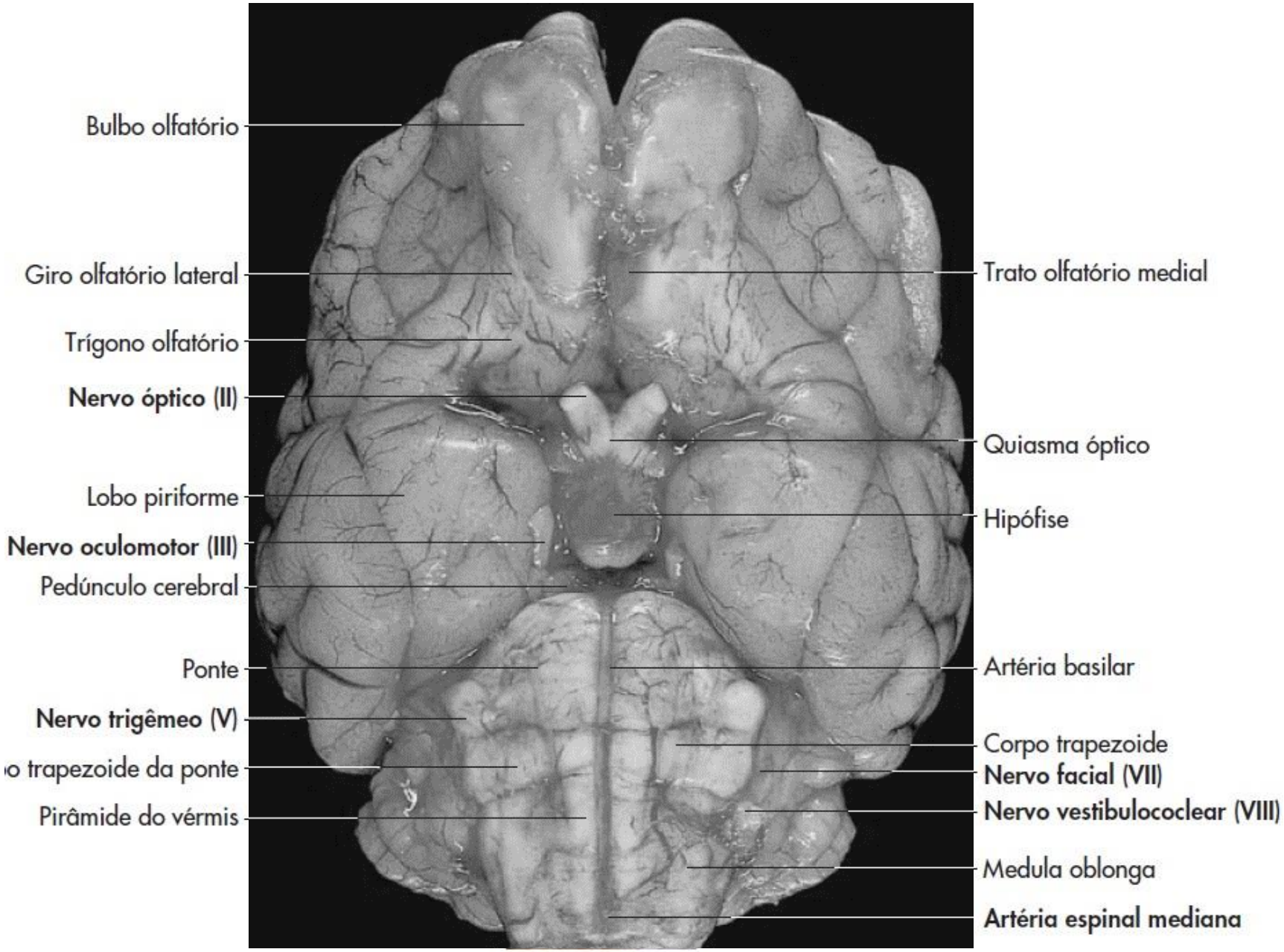

(KÖNIG *et al*., 2016f)

SISTEMA NERVOSO: ENCÉFALO DE EQUINO (CORTE LATERAL)

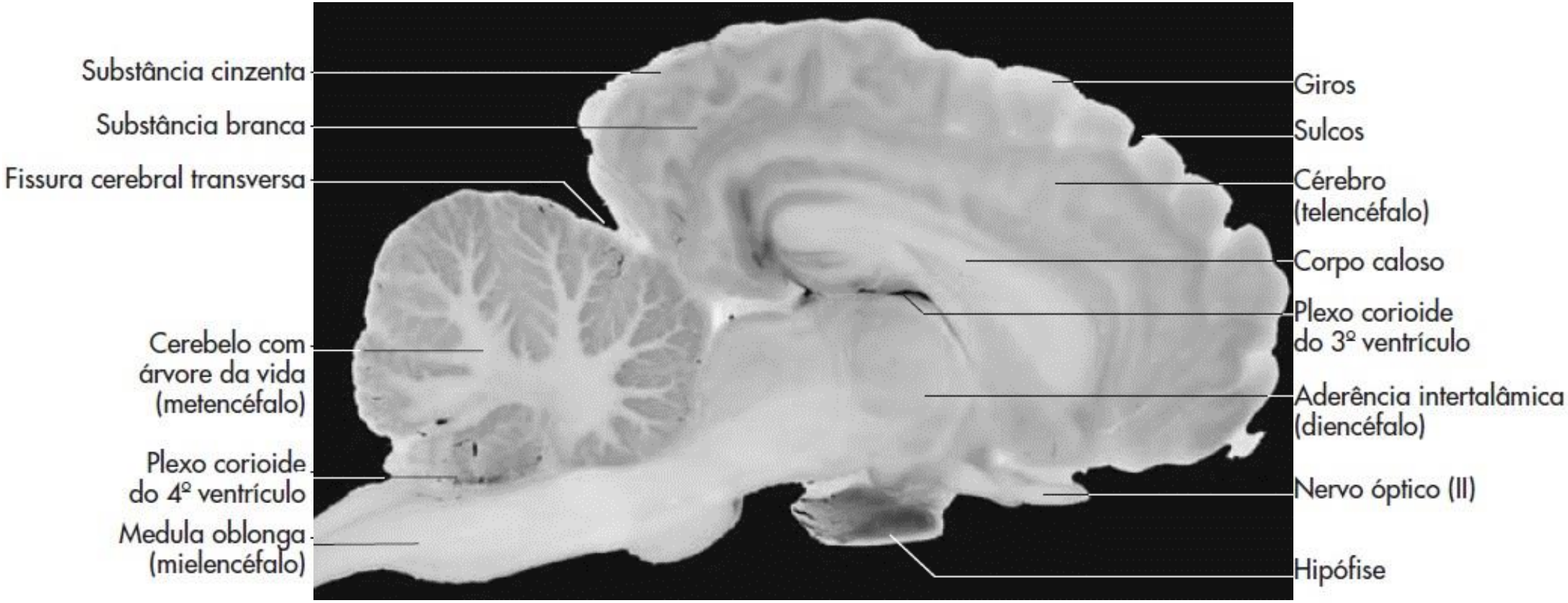

(KÖNIG *et al*., 2016f)

SISTEMA NERVOSO: MEDULA ESPINHAL

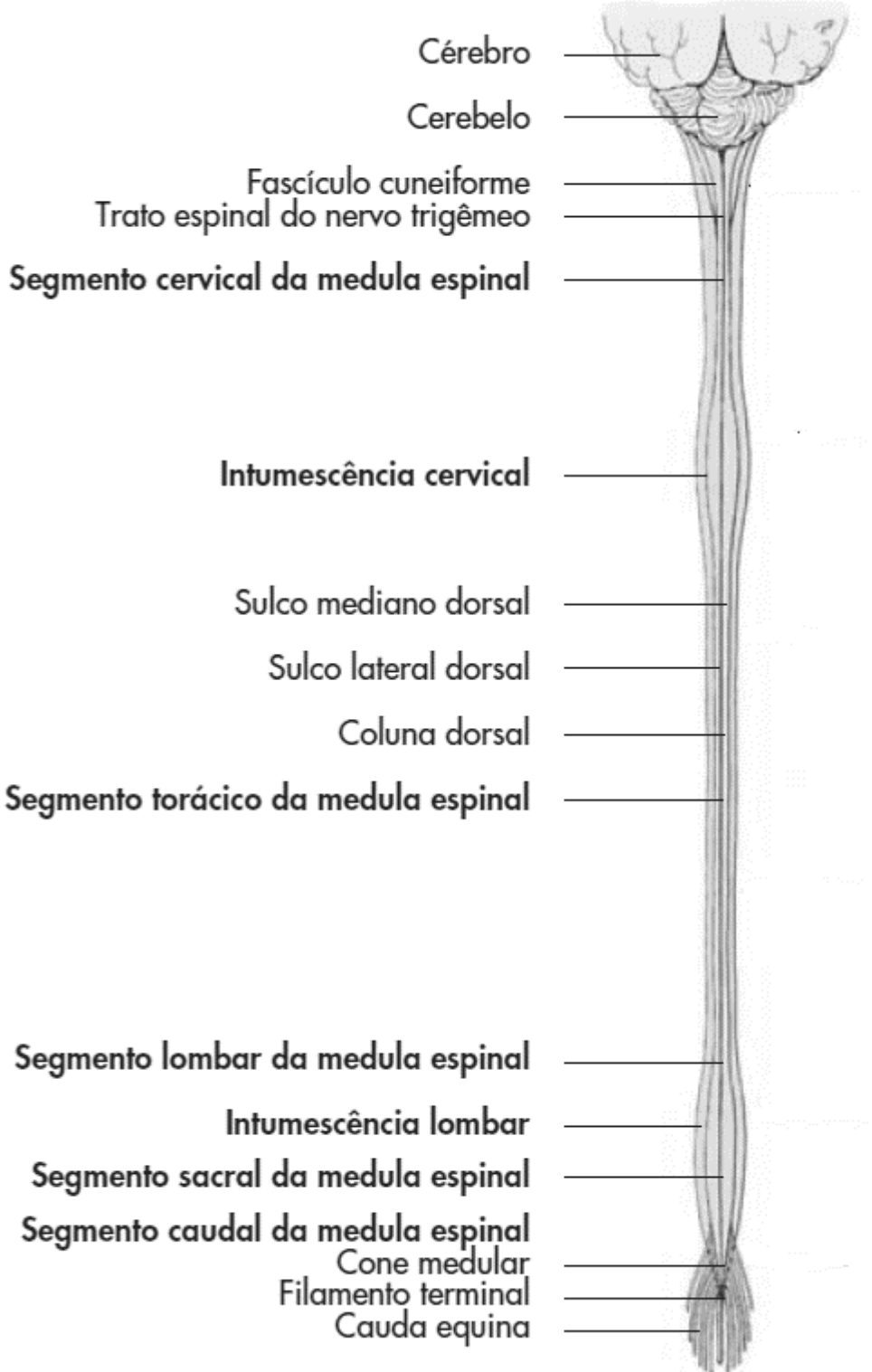

(KÖNIG *et al*., 2016f)

SISTEMA NERVOSO: MEDULA ESPINHAL

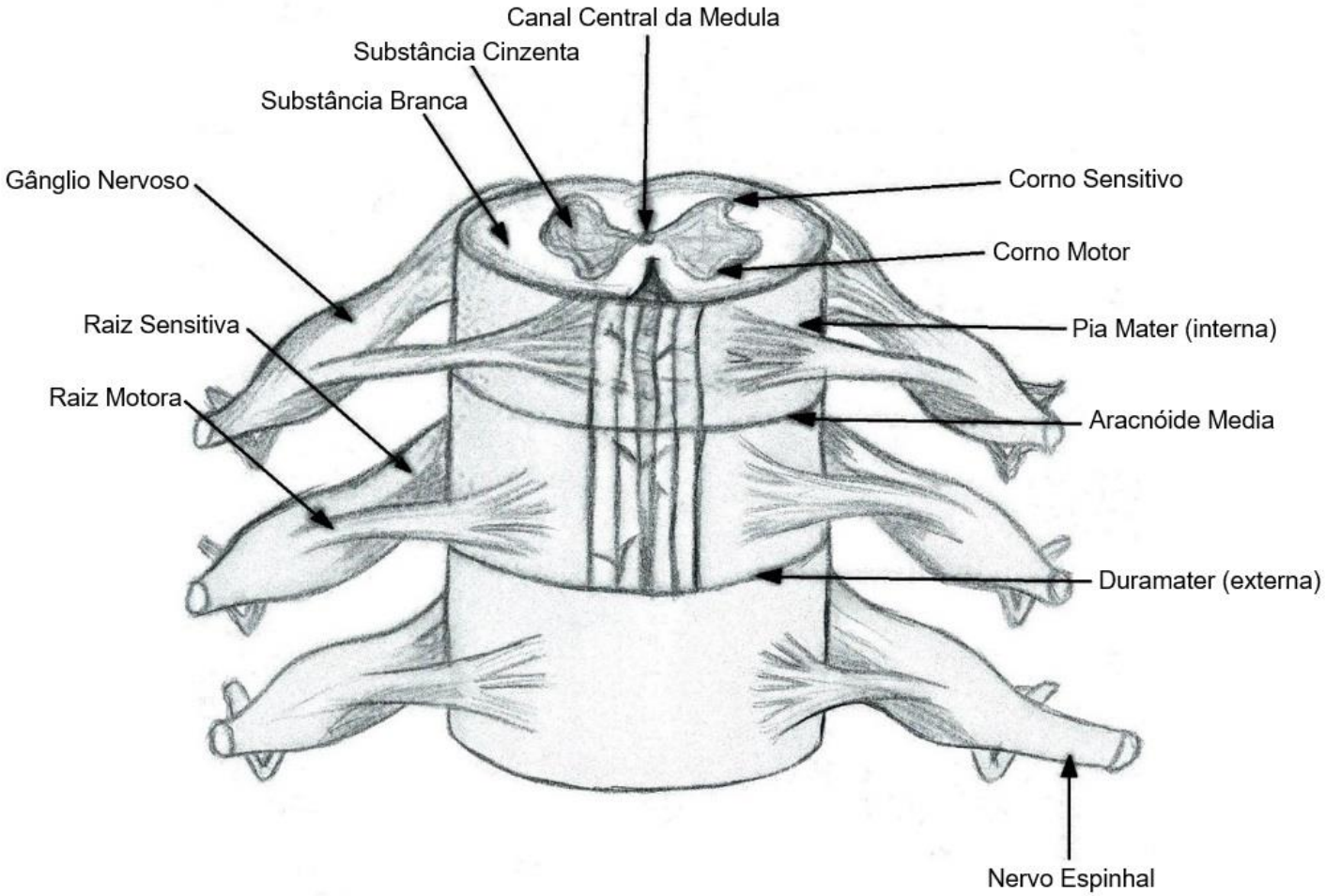

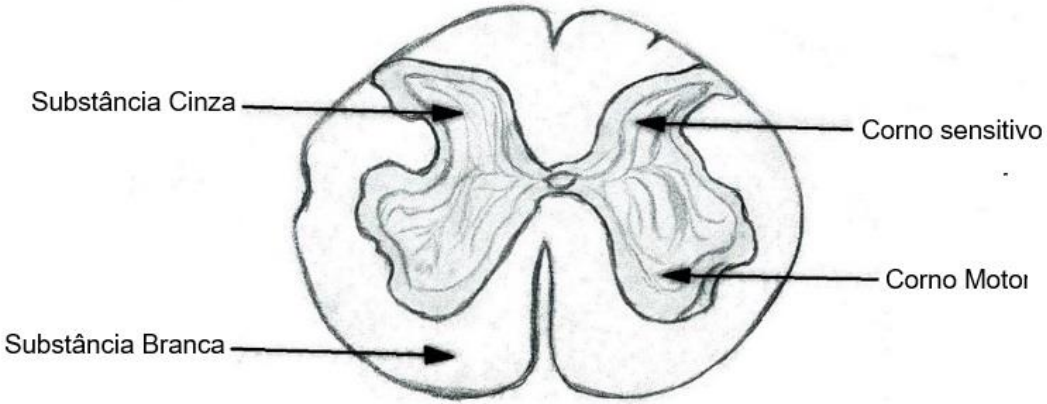

(MARIEB, 2008)

SISTEMA NERVOSO: OLHO

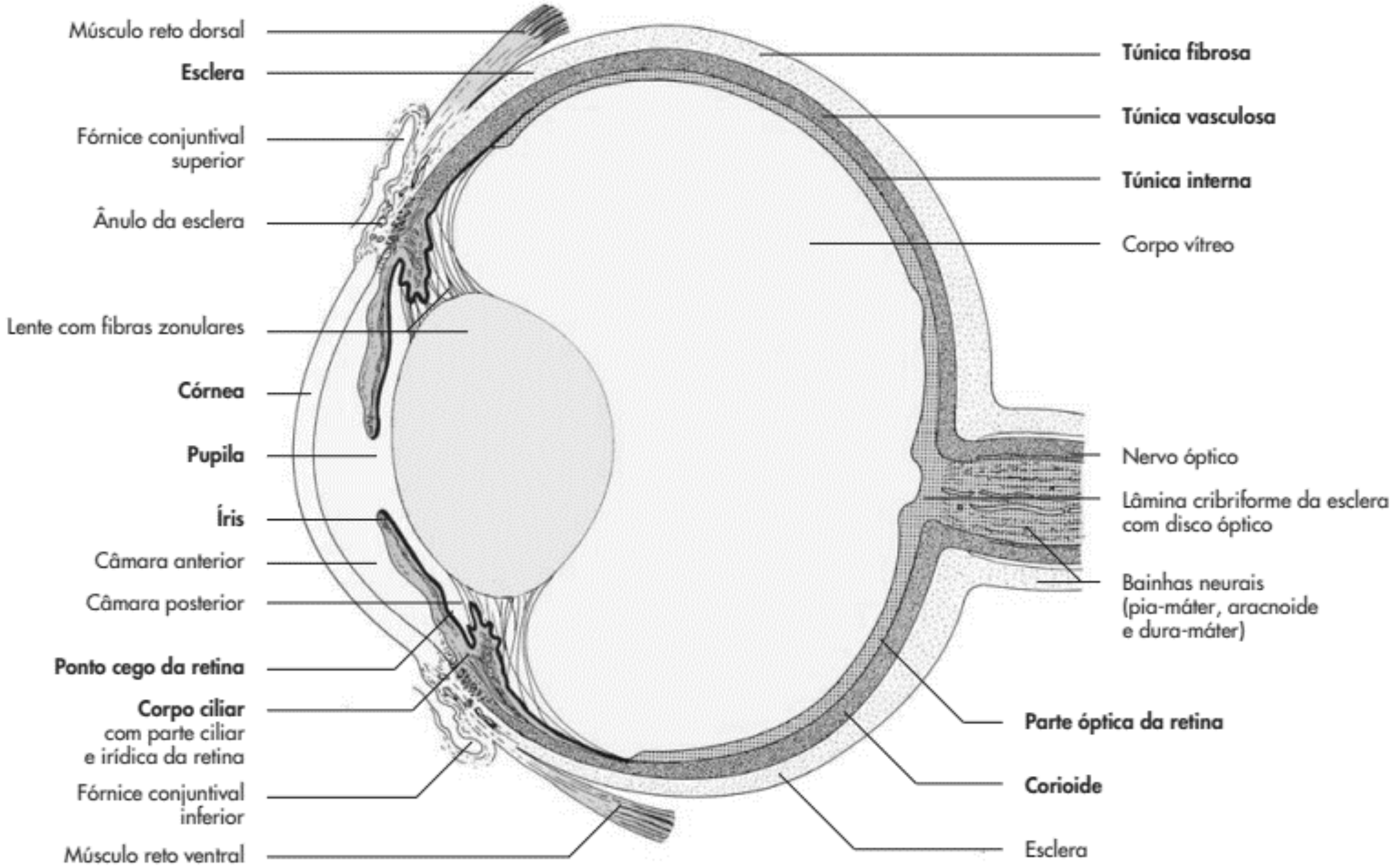

(LIEBICH & KÖNIG, 2016c)

SISTEMA NERVOSO: OLHO

FELINO

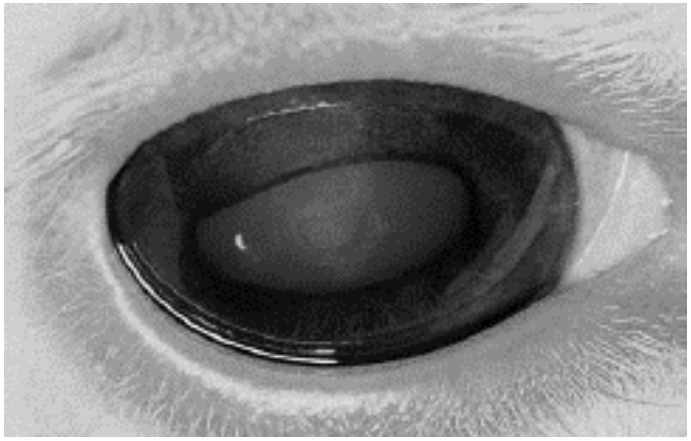

BOVINO

EQUINO

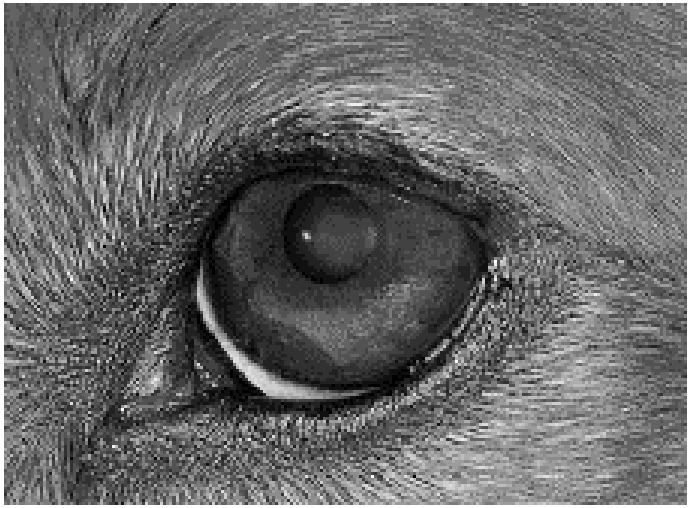

CANINO

(LIEBICH & KÖNIG, 2016c)

IMAGINOLOGIA

RADIOLOGIA

Colorir as Imagens

PARA LAUDAR UMA FRATURA É NECESSÁRIO TER CONHECIMENTO DESTES 4 GRUPOS CLASSIFICATÓRIOS:

1º CONDIÇÃO	2º LOCALIZAÇÃO	3º DIREÇÃO	4º TIPO
-Aberta/exposta-	-Epifisária-	-Transversa-	-Simples-
-Fechada-	-Metafisária -	-Oblíqua-	-Segmentar-
-Completa-	-Diafisária-	-Espiral-	-Cominutiva-
-Incompleta (galho verde, fissura)-	-Disco (Salter Harris)-	-Longitudinal (ossos chatos)-	-Impactada-
-Com desvio de eixo-			-Compactada-

DE ACORDO COM A 1º CLASSIFICAÇÃO DE FRATURAS QUANTO A SUA <u>CONDIÇÃO</u> SE DA O NOME DAS FRATURAS

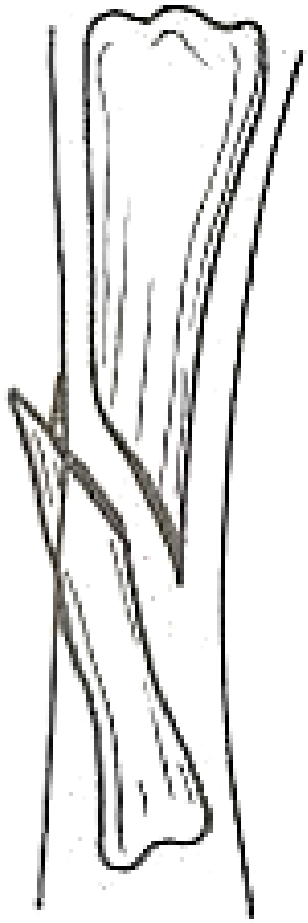

-Aberta/exposta-

-Fechada-

-Completa-

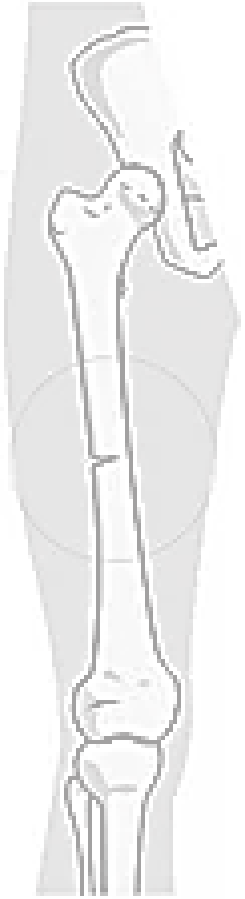

-Incompleta-

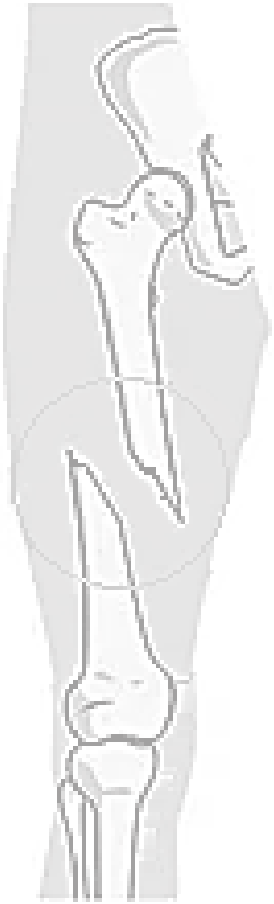

-Com desvio de eixo-

(DENNY & BUTTERWORTH, 2000; POKUSAY, 2007)

DE ACORDO COM A 1º CLASSIFICAÇÃO DE FRATURAS QUANTO A SUA <u>CONDIÇÃO</u> SE DA O NOME DAS FRATURAS

-Aberta/exposta-

-Fechada-

-Completa-

-Incompleta-

-Com desvio de eixo-

(SILVEIRA, 2019; CMR & REALH , 2020; OLIVEIRA, 2020: TOMUTA, 2020; RIBEIRO, 2021)

DE ACORDO COM A 2º CLASSIFICAÇÃO DE FRATURAS QUANTO A SUA <u>LOCALIZAÇÃO</u> SE DA O NOME DAS FRATURAS

-Epifisária-

-Metafisária -

-Diafisária-

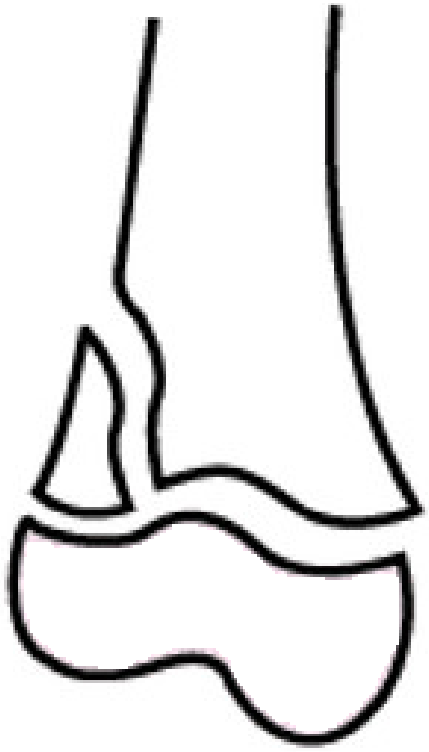

-Disco (Salter Harris)-

(GORNEY, 2013; HOLLANDA, 2021)

DE ACORDO COM A 2º CLASSIFICAÇÃO DE FRATURAS QUANTO A SUA <u>LOCALIZAÇÃO</u> SE DA O NOME DAS FRATURAS

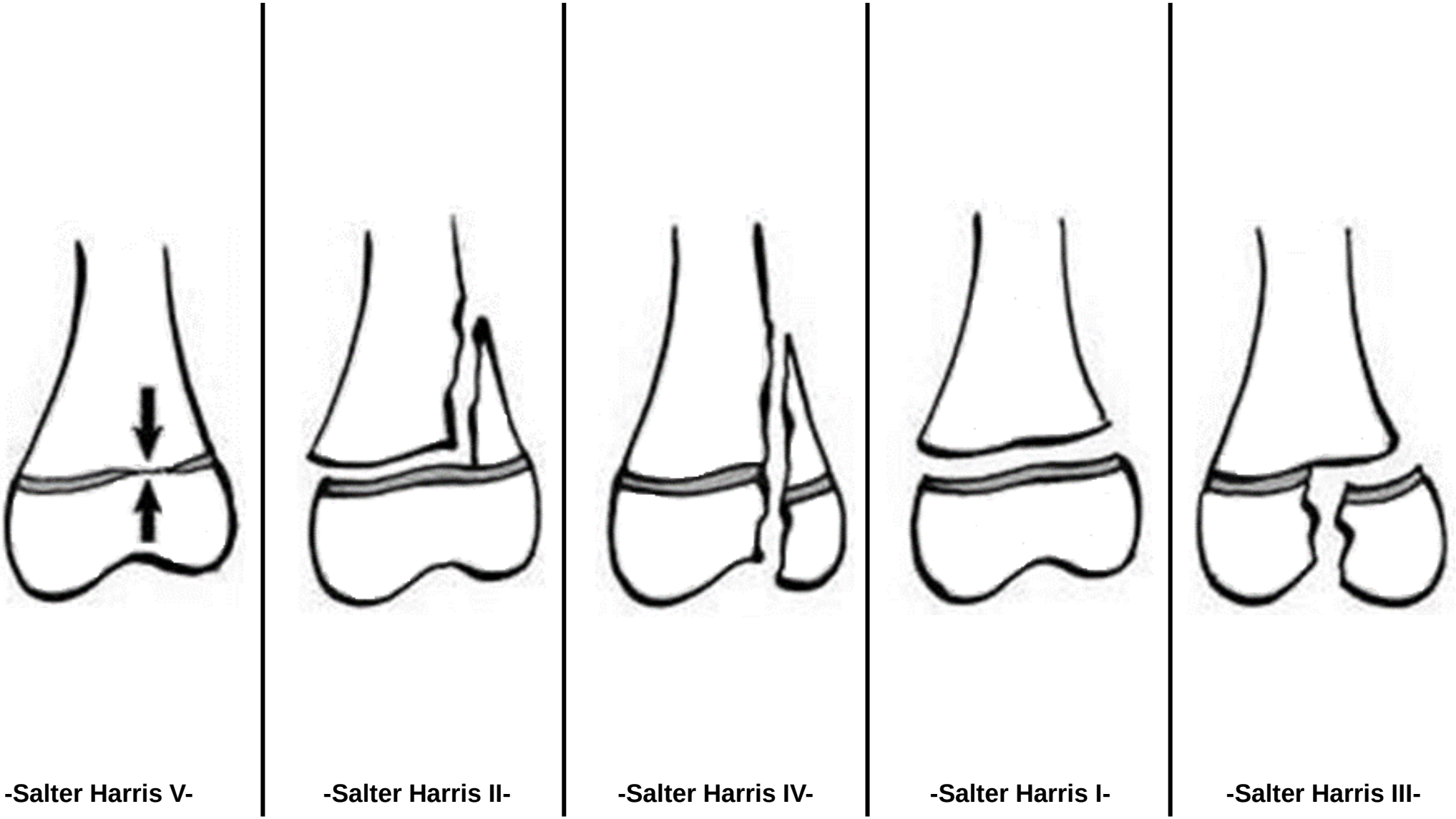

(ADMIN, 2017)

DE ACORDO COM A 2º CLASSIFICAÇÃO DE FRATURAS QUANTO A SUA <u>LOCALIZAÇÃO</u> SE DA O NOME DAS FRATURAS

-Epifisária-



-Metafisária -

-Diafisária-

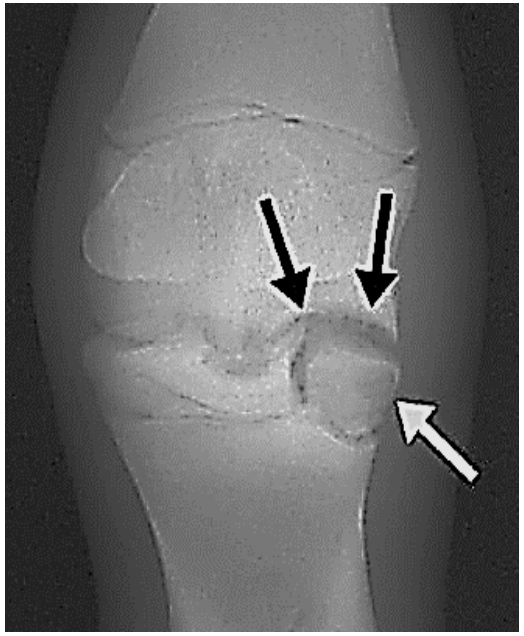

-Disco (Salter Harris)-

(SILVA, 2012; ARKADER, 2017; ABNER, 2019; BAPTISTA, 2021)

DE ACORDO COM A 3º CLASSIFICAÇÃO DE FRATURAS QUANTO A SUA <u>DIREÇÃO</u> SE DA O NOME DAS FRATURAS

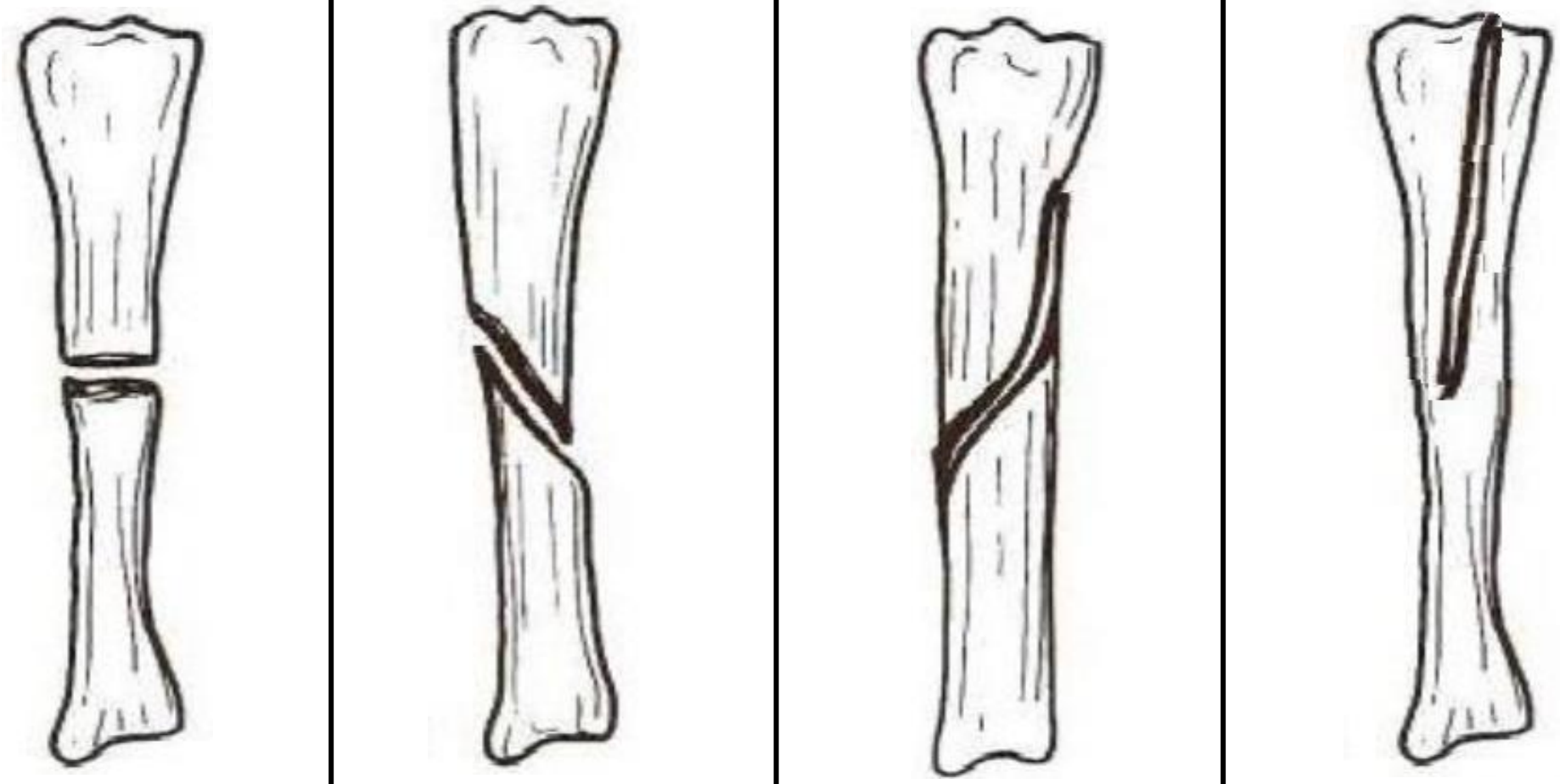

-Transversa- **-Oblíqua-** **-Espiral-** **-Longitudinal-**

(DENNY & BUTTERWORTH, 2000)

DE ACORDO COM A 3º CLASSIFICAÇÃO DE FRATURAS QUANTO A SUA <u>DIREÇÃO</u> DE O NOME DAS FRATURAS

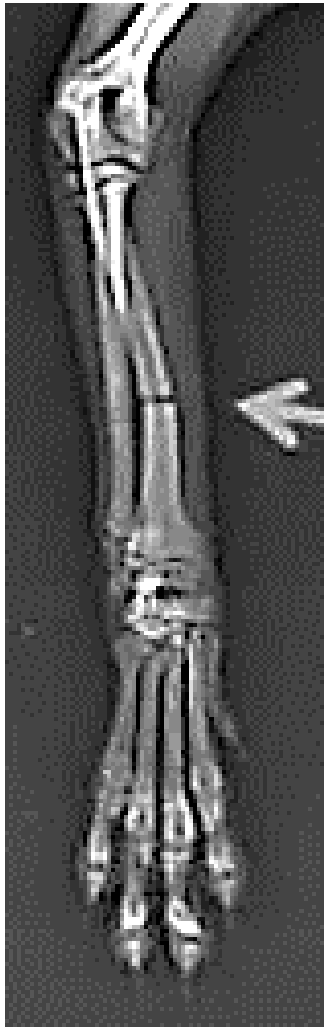

-Transversa-

-Oblíqua-

-Espiral-

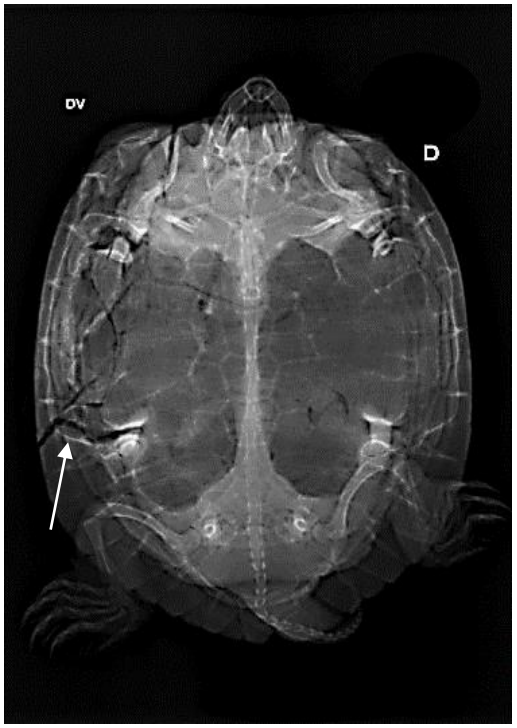

-Longitudinal-

(SILVA, 20--; NERI, 2012; PET CARE, 2021)

DE ACORDO COM A 4º CLASSIFICAÇÃO DE FRATURAS QUANTO AO SEU <u>TIPO</u> SE DA O NOME DAS FRATURAS

-Simples-

-Segmentar-

-Cominutiva-

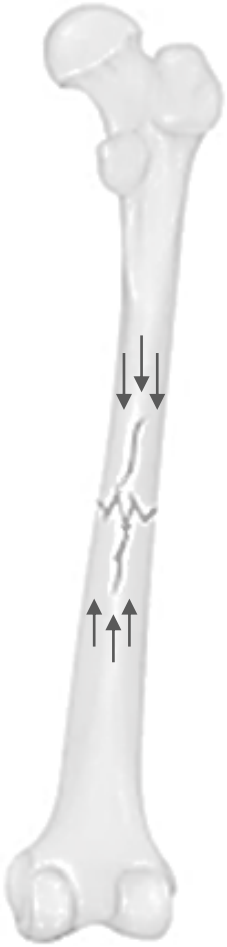

-Impactada-

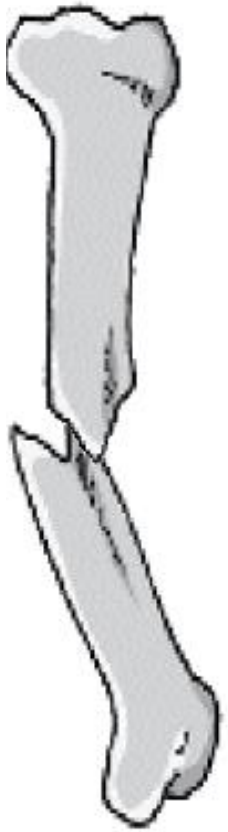

-Compactada-

(CHAMI, 202-; GHUKASYAN & MURADYAN, 2015)

DE ACORDO COM A 4º CLASSIFICAÇÃO DE FRATURAS QUANTO AO SEU <u>TIPO</u> SE DA O NOME DAS FRATURAS

-Simples-

-Segmentar-

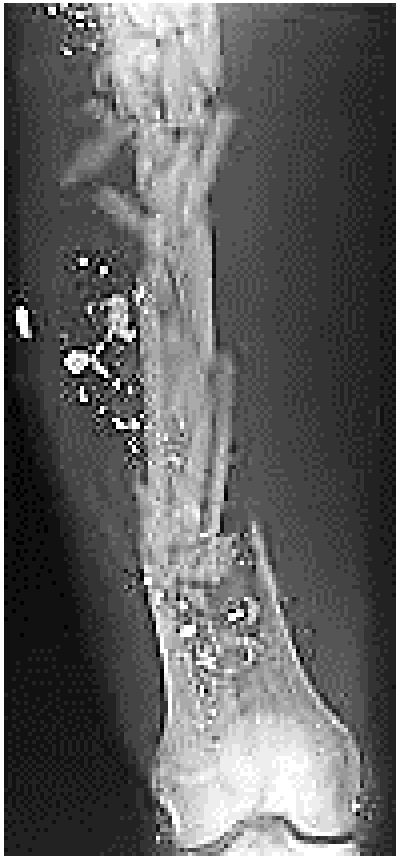

-Cominutiva-

-Impactada-

-Compactada-

(COLOMBO et al., 2016; MEDICINA TP, 2020)

EXTRA: IDENTIFICAÇÃO DE PATOLOGIAS ÓSSEAS COMUNS REPRESENTADAS A SEGUIR:

-Displasia coxofemoral grave-

-Artrite/Artrose-

(TORRES *et al*., 2019)

EXTRA: IDENTIFICAÇÃO DE PATOLOGIAS ÓSSEAS COMUNS REPRESENTADAS A SEGUIR:

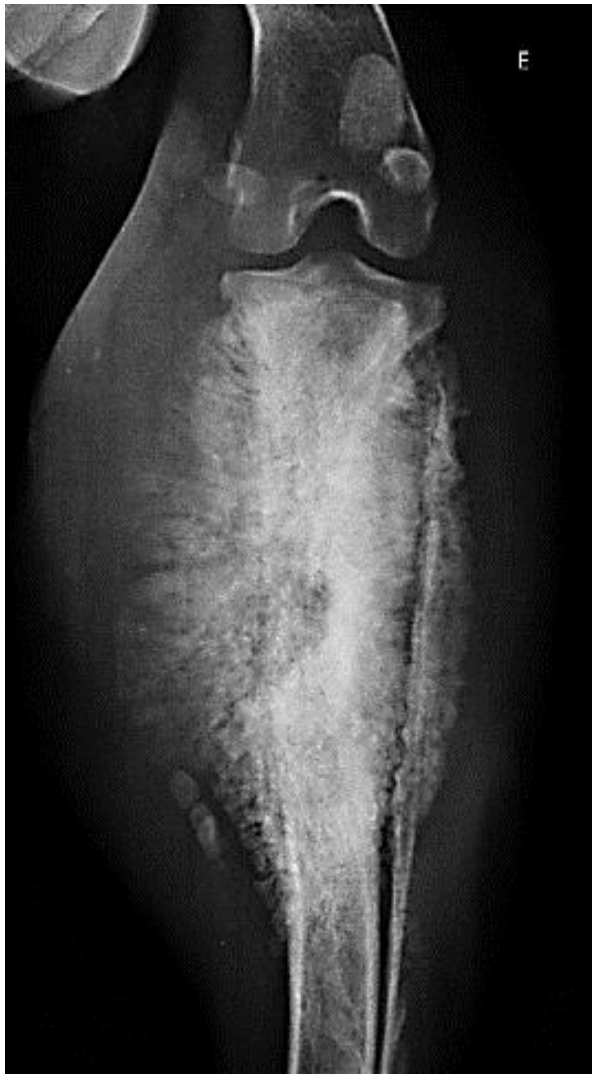

-Neoplasia óssea primária (osteossarcoma)-

-Laminite crônica-

(TORRES *et al*., 2019)

IMAGINOLOGIA

ULTRASSONOGRAFIA

Completar e Colorir as Imagens

IDENTIFIQUE, DELIMITE E APONTE AS ESTRUTURAS OBSERVÁVEIS DO ÓRGÃO.

ULTRASSOM DE VESÍCULA URINÁRIA

ULTRASSOM DE RIM ESQUERDO

©IMAGENS FORNECIDAS POR: JOÃO P. F. L.

IDENTIFIQUE, DELIMITE E APONTE AS ESTRUTURAS OBSERVÁVEIS DO ÓRGÃO.

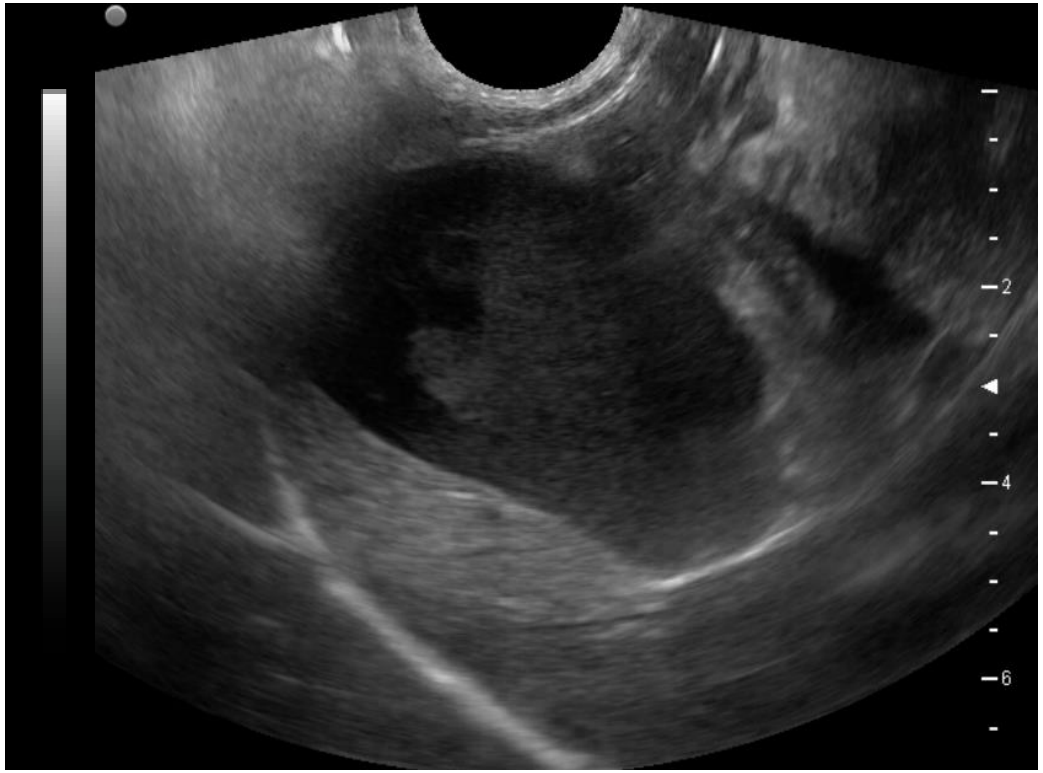

ULTRASSOM DE ESTÔMAGO

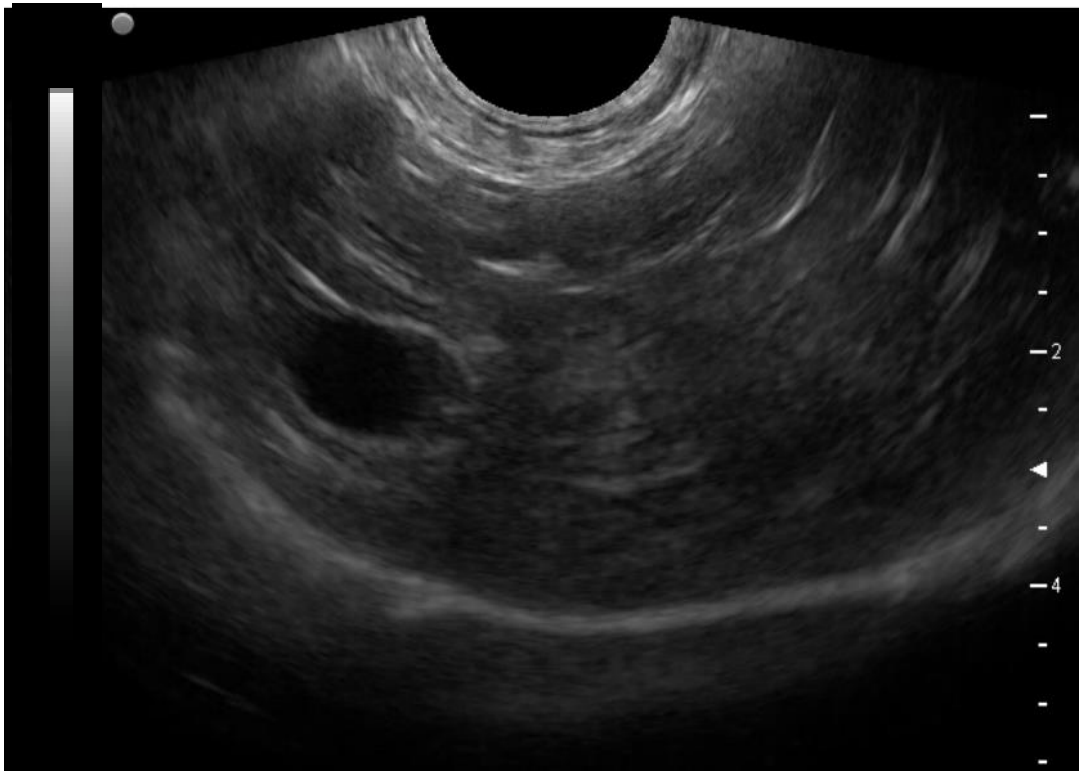

ULTRASSOM DE FIGADO/VESÍCULA BILIAR

©IMAGENS FORNECIDAS POR: JOÃO P. F. L.

IDENTIFIQUE, DELIMITE E APONTE AS ESTRUTURAS OBSERVÁVEIS DO ÓRGÃO.

ULTRASSOM DE BAÇO

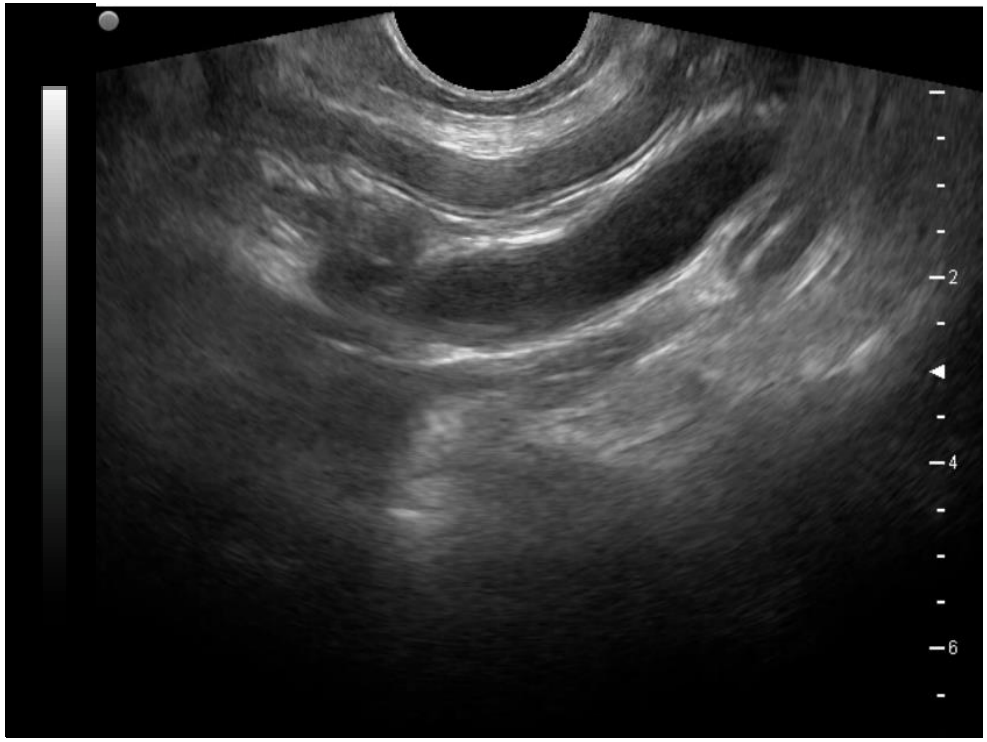

ÚTERO

©IMAGENS FORNECIDAS POR: JOÃO P. F. L.

IDENTIFIQUE, DELIMITE E APONTE AS ESTRUTURAS OBSERVÁVEIS DO ÓRGÃO.

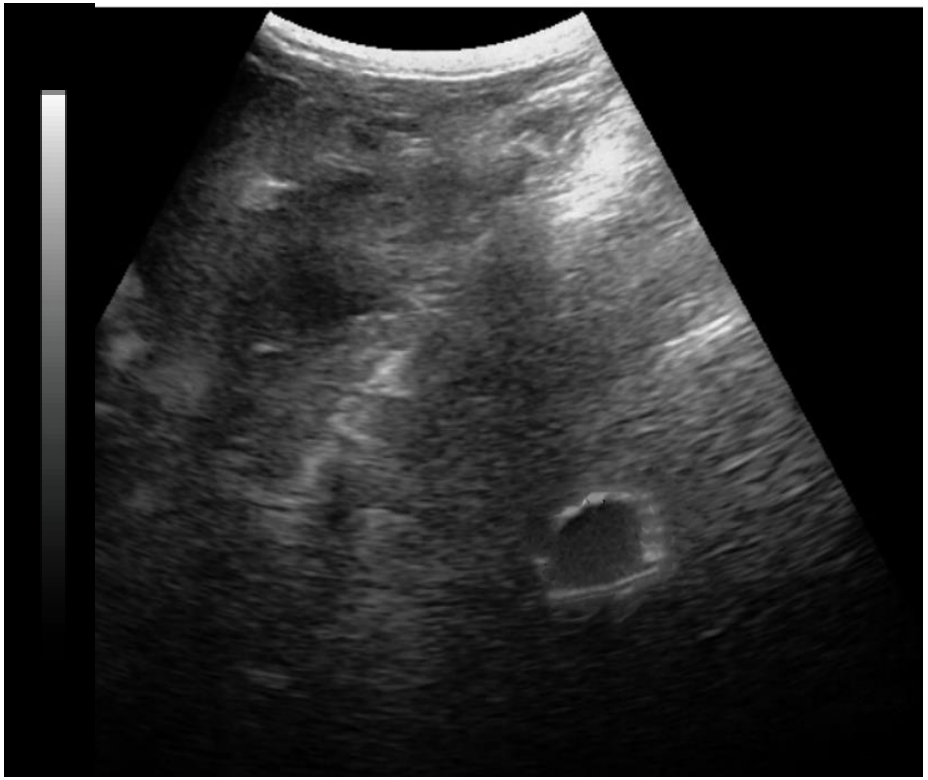

ULTRASSOM DE OVÁRIO

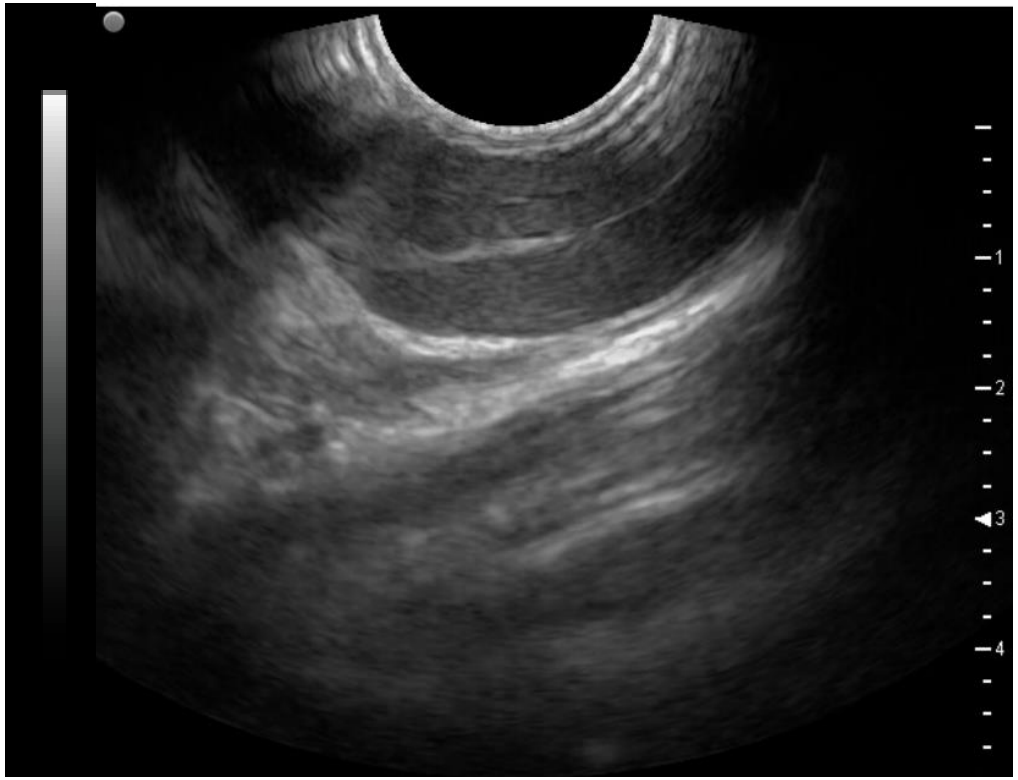

ULTRASSOM DE TESTÍCULO

©IMAGENS FORNECIDAS POR: JOÃO P. F. L.

IDENTIFIQUE, DELIMITE E APONTE AS ESTRUTURAS OBSERVÁVEIS

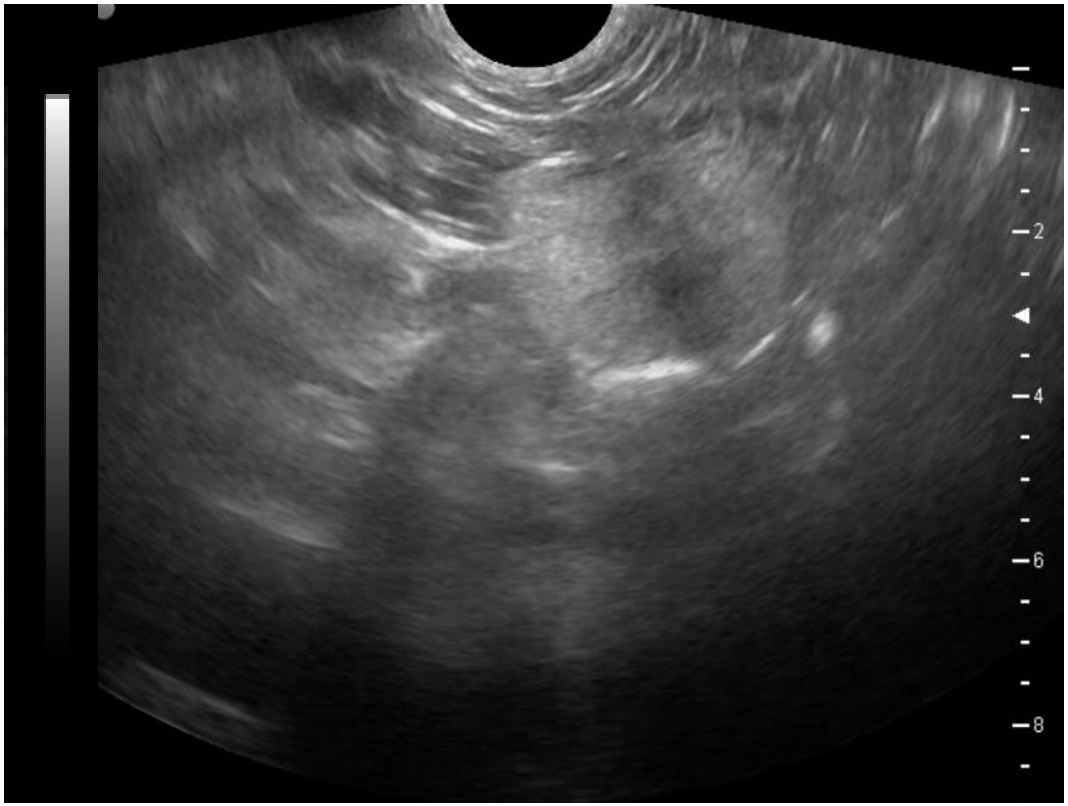

ULTRASSOM DE PRÓSTATA

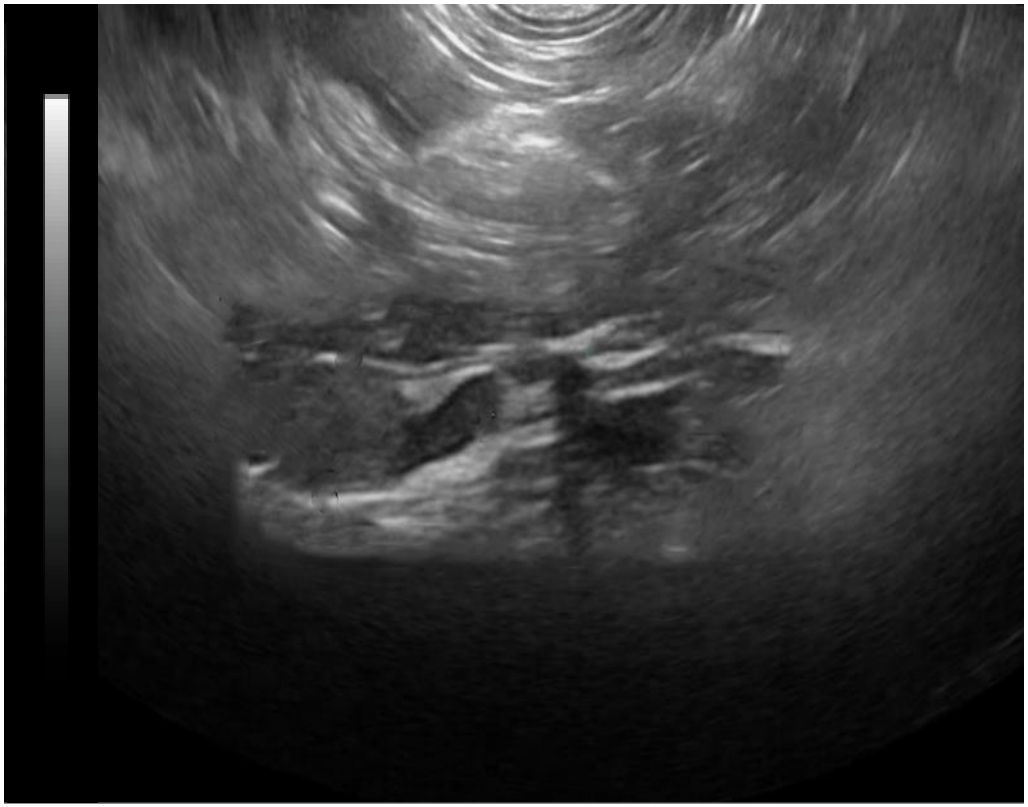

ULTRASSOM DOS GRANDES VASOS ABDOMINAIS E ARTÉRIA AORTA

©IMAGENS FORNECIDAS POR: JOÃO P. F. L.

IDENTIFIQUE, DELIMITE E APONTE AS ESTRUTURAS OBSERVÁVEIS

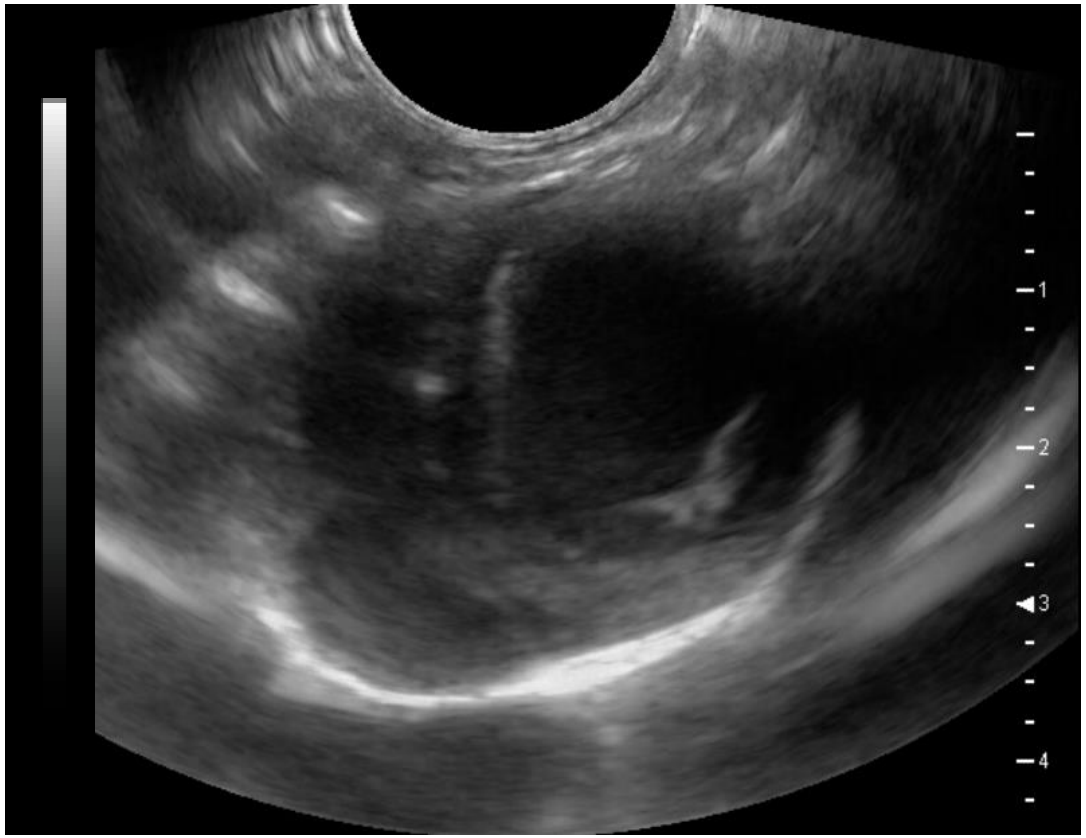

ULTRASSOM DO CORAÇÃO

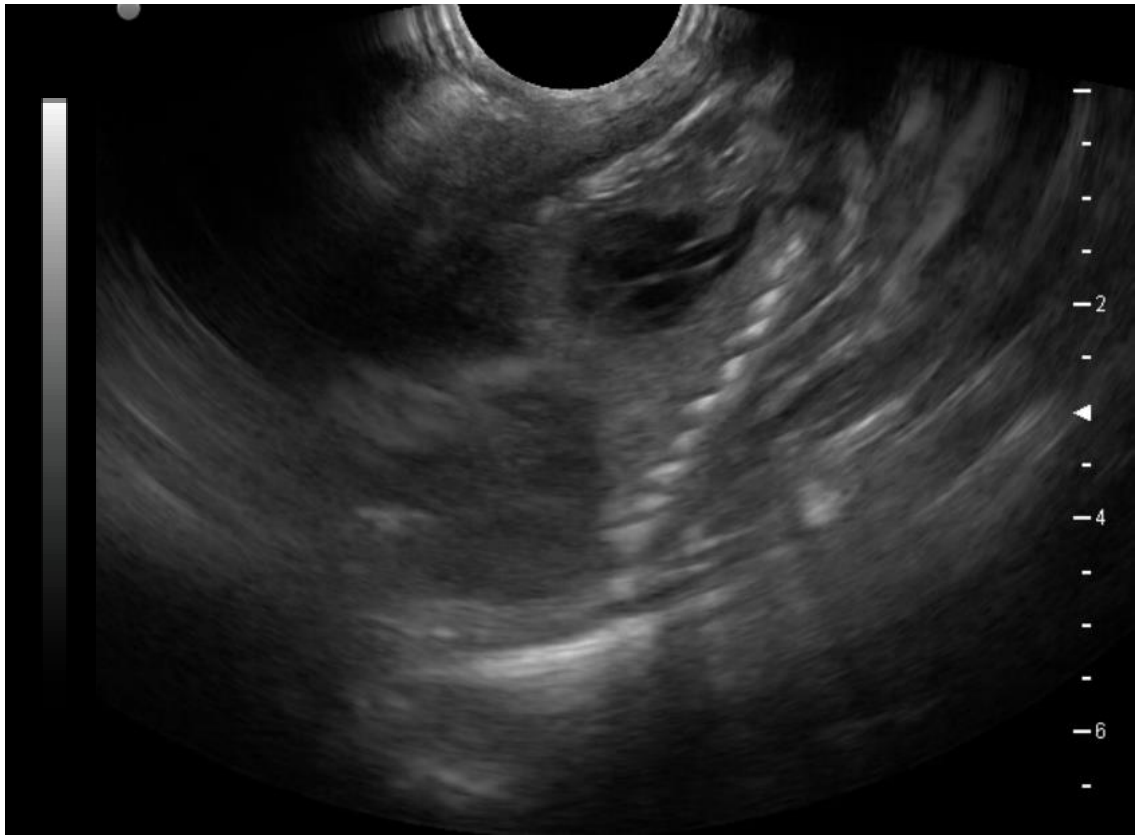

ULTRASSOM GESTACIONAL

©IMAGENS FORNECIDAS POR: JOÃO P. F. L.

ABNER. Cirurgia Toby. **Vaquinha**, 2019. Disponível em: <www.vakinha.com.br>.

ADMIN. *Physeal Injuries and Growth Disturbances*. **Musculoskeletal Jey**, 2017. Disponível em: <musculoskeletalkey.com>.

ARKADER, A. Fraturas do Tornozelo. **SBOP**, 2017. Disponível em: <sbop.org.br>.

BANKS, W. J. *Digestive System I: Alimentary Canal*. In: BANKS, W. J. ***Applied Veterinary Histology***. 3. ed. Texas: Mosby, 1993. Sec IV: Cap. 21. p. 332.

BARONE, R. *Huesos de la Cabeza*. In: BARONE, R. ***The Anatomy of the Domestic Animals***. 12. ed. Paris: Vigot Freres, 1976a. Cap. 3. p. 28.

BARONE, R. *Huesos de la Cabeza B: Cabeza en su Conjunto*. In: BARONE, R. ***The Anatomy of the Domestic Animals***. 12. ed. Paris: Vigot Freres, 1976b. Cap. 3B. p. 62.

BAPTISTA, P. P. R. Fraturas Patológicas na Criança. **Oncocirurgia**, 2021. Disponível em: <www.oncocirurgia.com.br>.

BUENO, M. *El síndrome del intestino irritable afecta más a las mujeres*. **Biosalud day hospital**. 2014. Disponível em: <biosalud.org>.

CAMBRIDGE VETS. ***Kidney Disease: Acute***. Cambridge. 2018. Disponível em: <www.cambridgevets.co.nz>.

CHAMI, S. **Fraturas da Diáfise do Fêmur:** Tratamento e Recuperação. Reconstrução Óssea, 202-. Disponível em: <reconstrucaoossea.com>.

CLAIR, L. E. St. & SISSON, S. Sistema Digestivo. In: SISSON, S. & GROSSMAN, J. D. **Anatomia dos Animais Domesticos**. 1. ed. [S. L.]: GEN - Guanabara Koogan, 1973. Cap. 18. p. 434.

CMR & REALH. E se meu cachorro ou meu gato quebrar uma perna?. **REALH**, 2020. Disponível em: <realh.com.br>.

COLOMBO, G. et al. Ensaio Clínico da Técnica de Placas Duplas Sobrepostas Para Osteossínte de Ossos Longos em Pequenos Animais. **Vet. Not**. v. 22, n. 2, 2016.

COUET, L. *Myologie Équine: Supra-épineux*. **Quizlet**, France. 2017. Disponível em: <quizlet.com>.

CRISTINA, I. Músculos do Abdomem: Anatomia Animal. **PurpooseGames.** 2006. Disponível em: <https://www.purposegames.com>.

DENNY, H. R. & BUTTERWORTH, S. J. *Classification of Fractures*. In: DENNY, H. R. & BUTTERWORTH, S. J. ***A Guide to Canine and Feline Orthopaedic Surgery***. 4. ed. Oxford: Blackwell Science, 2000. Sec 3: Cap. 11. p. 84.

GINTHER, O. J. *Reproductive Anatomy*. In: GINTHER, O. J. ***Reproductive Biology of the Mare:*** *Basic and Applied Aspects*. 2. ed. Cross Plains, WI: Equiservices Publishing, 1992. Cap. 1. p. 3.

GIOSO, M. A. Doença Periodontal. In: GIOSO, M. A. **Odontologia:** Para o Clínico de Pequenos Animais. 5. ed. São Paulo: iEditora, 2003. Cap. 3. p. 25.

GORNEY, M. *Fracture & Stress Fracture*. **Brains Meet Brawn**, 2013. Disponível em: <brainsmeetbrawn.wordpress.com>.

GHUKASYAN, C. & MURADYAN, D. Healthy Morning: Fractures. **1 First Channel News**, 2015. Disponível em: <www.1lurer.a>.

HOLLANDA, J. Fraturas no Esqueleto Imaturo. **Ortopedista do Joelho**, 2021. Disponível em: <ortopedistadojoelho.com.br>.

JUNIOR, P. S. et al. Morfologia da laringe em Cerdocyon thous (Linnaeus, 1766). **Pesquisa Veterinária Brasileira**. v. 36, n. 1, 2016.

KÖNIG, E. K. & LIEBICH, H. G. Glândulas Endócrinas *(Glandulae Endocrinae)*. In: KÖNIG, E. K. & LIEBICH, H. G. **Anatomia dos Animais Domésticos:** Texto e Atlas Colorido. 6. ed. Porto Alegre : Artmed, 2016c. Cap. 15. p. 569.

KÖNIG, E. K. & LIEBICH, H. G. Órgãos Genitais Masculinos *(Organa Genitalia Masculina)*. In: KÖNIG, E. K. & LIEBICH, H. G. **Anatomia dos Animais Domésticos:** Texto e Atlas Colorido. 6. ed. Porto Alegre : Artmed, 2016b. Cap. 10. p. 413.

KÖNIG, E. K. & LIEBICH, H. G. Sistema Respiratório *(Systema Respiratorium)*. In: KÖNIG, E. K. & LIEBICH, H. G. **Anatomia dos Animais Domésticos:** Texto e Atlas Colorido. 6. ed. Porto Alegre : Artmed, 2016a. Cap. 8. p. 377.

KÖNIG, E. K. *et al*. Órgãos Genitais Femininos *(Organa Genitalia Feminina)*. In: KÖNIG, E. K. & LIEBICH, H. G. **Anatomia dos Animais Domésticos:** Texto e Atlas Colorido. 6. ed. Porto Alegre : Artmed, 2016c. Cap. 11. p. 429.

KÖNIG, E. K. *et al*. Sistema Circulatório *(Systema Cardiovasculare)*. In: KÖNIG, E. K. & LIEBICH, H. G. **Anatomia dos Animais Domésticos:** Texto e Atlas Colorido. 6. ed. Porto Alegre : Artmed, 2016d. Cap. 12. p. 452.

KÖNIG, E. K. *et al*. Sistema Digestório *(Systema Digestorium)*. In: KÖNIG, E. K. & LIEBICH, H. G. **Anatomia dos Animais Domésticos:** Texto e Atlas Colorido. 6. ed. Porto Alegre : Artmed, 2016a. Cap. 7. p. 308.

KÖNIG, E. K. *et al*. Sistema Imune e Sistema Linfático *(Systema Immune e Systema Lymphoideum)*. In: KÖNIG, E. K. & LIEBICH, H. G. **Anatomia dos Animais Domésticos:** Texto e Atlas Colorido. 6. ed. Porto Alegre : Artmed, 2016e. Cap. 13. p. 481.

KÖNIG, E. K. *et al*. Sistema Nervoso *(Systema Nervosum)*. In: KÖNIG, E. K. & LIEBICH, H. G. **Anatomia dos Animais Domésticos:** Texto e Atlas Colorido. 6. ed. Porto Alegre : Artmed, 2016f. Cap. 14. p. 495.

KÖNIG, E. K. *et al*. Sistema Urinário *(Systema Urinarium)*. In: KÖNIG, E. K. & LIEBICH, H. G. **Anatomia dos Animais Domésticos:** Texto e Atlas Colorido. 6. ed. Porto Alegre : Artmed, 2016b. Cap. 9. p. 400.

LEGGI, T. C. S. S. *et al*. **Atlas de Anatomia Veterinária para Colorir:** Equinos. 1. ed. São Paulo: Manole, 2000.

LIEBICH, H. G. *et al*. Membros Pélvicos ou Posteriores *(Membra Pelvina)*. In: KÖNIG, E. K. & LIEBICH, H. G. **Anatomia dos Animais Domésticos:** Texto e Atlas Colorido. 6. ed. Porto Alegre : Artmed, 2016. Cap. 4. p. 223.

LIEBICH, H. G. & KÖNIG, E. K. Esqueleto Axial (*Skeleton Axiale*). In: KÖNIG, E. K. & LIEBICH, H. G. **Anatomia dos Animais Domésticos:** Texto e Atlas Colorido. 6. ed. Porto Alegre: Artmed, 2016a. Cap. 1. p. 53.

LIEBICH, H. G. & KÖNIG, E. K. Membros Torácicos ou Anteriores (*Membra Thoracica*). In: KÖNIG, E. K. & LIEBICH, H. G. **Anatomia dos Animais Domésticos:** Texto e Atlas Colorido. 6. ed. Porto Alegre : Artmed, 2016b. Cap. 3. p. 151.

LIEBICH, H. G. & KÖNIG, E. K. Olho *(Oculus)*. In: KÖNIG, E. K. & LIEBICH, H. G. **Anatomia dos Animais Domésticos:** Texto e Atlas Colorido. 6. ed. Porto Alegre : Artmed, 2016c. Cap. 16. p. 579.

LUSA. Síndroma do Intestino Irritável Afecta Mais de Dois Milhões de Portugueses. **Público pt**. 2007. Disponível em: <www.publico.pt>.

MARIEB, E. N. *El Sistema Nervioso*. In: MARIEB, E. N. ***Anatomía y Fisiología Humana***. 9. ed. Espanha: Pearson Educación S. A., 2008. Cap. 7. p. 256.

MEDICINA TP. Fratura cominutiva gravíssima de fêmur. **Projeto Radiologia**, 2020. Disponível em: <facebook.com/projetoradiologia>.

NERI, E. Fratura da perna (tíbia e fíbula): tratamento cirúrgico. São Paulo: **Ortopedia SP**, 2012. Disponível em: <ortopediasp.wordpress.com>.

NICKEL, R. *et al*. *Respiratory System*. In: NICKEL, R. *et al*. ***The Viscera of the Domestic Mammals***. 2. ed. New York: Springer-Verlag, 1979. Cap. 4. p. 212.

OISETH, S. et al. Domina os Conceitos Médicos. **Lecturio**, 2015. Disponível em: <www.lecturio.com>.

OLIVEIRA, F. A. D. Quais são as diferenças entre fraturas em crianças e adolescentes. Hospital Israelita Albert Einstein: **Vida Saudável**, 2020. Disponível em: <www.bnews.com.br>.

PET CARE. Fratura em Filhotes: Cuidados que Devemos Ter. **Pet Care**, 2021. Disponível em: <petcare.com.br>.

PINHEIRO J. N. Princípios Gerais de Anatomia Veterinária: Morfofuncional I. **bloganatomiaveterinária**. Universidade de Cuiabá. 2014a. p. 7.

PINHEIRO J. N. Roteiro de Aula Prática de Anatomia Veterinária: Disciplina de Ciências Morfofuncionais Aplicadas a Medina Veterinária I. **Bloganatomiaveterinária**. Universidade de Cuiabá. 2014b.

POKUSAY, A. ***Types of Bones Fractures***. Dreamstime, 2007. Disponível em: <pt.dreamstime.com>.

POPESKO, P. Bovine. In: POPESKO, P. **Atlas of Topographical Anatomy of the Domestic Animals**. 6. ed. Philadelphia: Priroda Bratislava, 1990a. V. I. Cap. 1. p. 11.

POPESKO, P. Horse. In: POPESKO, P. **Atlas of Topographical Anatomy of the Domestic Animals**. 6. ed. Philadelphia: Priroda Bratislava, 1990b. V. I. Cap. 5. p. 110.

POPESKO, P. Horse. In: POPESKO, P. **Atlas of Topographical Anatomy of the Domestic Animals**. 6. ed. Philadelphia: Priroda Bratislava, 1990c. V. II. Cap. 5. p. 119.

POPESKO, P. . Horse In: POPESKO, P. **Atlas of Topographical Anatomy of the Domestic Animals**. 6. ed. Philadelphia: Priroda Bratislava, 1990d. V. III. Cap. 5. p. 123.

REESE, L. *et al*. Tegumento Comum *(Integumentum Commune)*. In: KÖNIG, E. K. & LIEBICH, H. G. **Anatomia dos Animais Domésticos:** Texto e Atlas Colorido. 6. ed. Porto Alegre : Artmed, 2016. Cap. 18. p. 615.

REIS, A. N. Osteologia Veterinária: Esqueleto Axial. **Monitoria de Anatomia Veterinária UFPA**. 2011a. Disponível em: <https://anatomiavetufpa.blogspot.com/>.

REIS, A. N. Osteologia Veterinária: Esqueleto Apendicular. **Monitoria de Anatomia Veterinária UFPA**. 2011b. Disponível em: <https://anatomiavetufpa.blogspot.com/>.

RIBEIRO, M. Cachorro sofre grave acidente e tutora apela por cirurgia: "Me ajudem a ajudar ele". **BNews**, 2021. Disponível em: <www.bnews.com.br>.

SILVA, G. T. Ortopedia e Traumatologia. **Cão Pedro**, 20--. Disponível em: <www.caopedro.com.br>.

SILVA, M. B. Fratura de tíbia - Diafisaria. **Marcos Brito Ortopedista**, 2012. Disponível em: <www.marcosbritto.com>.

SILVEIRA, M. Fratura da tíbia (osso da perna ou canela) e tratamento. Brasília: **Dr. Márcio Silveira Ortopedia e Traumatologia**, 2019. Disponível em: <drmarciosilveira.com>.

SINGH, B. *General Anatomy: The Digestive Apparatus*. In: SINGH, B. ***Dyce, Sack and Wensing's Textbook of Veterinary Anatomy***. 5. ed. Canada: Elsevier, 2018b. Pt. I. Cap. 3. p. 95.

SINGH, B. *General Anatomy: The Respiratory Apparatus*. In: SINGH, B. ***Dyce, Sack and Wensing's Textbook of Veterinary Anatomy***. 5. ed. Canada: Elsevier, 2018a. Pt. I. Cap. 4. p. 143.

SINGH, B. *General Anatomy: The Urogenital Apparatus*. In: SINGH, B. ***Dyce, Sack and Wensing's Textbook of Veterinary Anatomy***. 5. ed. Canada: Elsevier, 2018d. Pt. I. Cap. 5. p. 157.

SINGH, B. *Horses: The Abdomen of the Horse*. In: SINGH, B. ***Dyce, Sack and Wensing's Textbook of Veterinary Anatomy***. 5. ed. Canada: Elsevier, 2018c. Pt. III. Cap. 21. p. 544.

SISSON, S. B. *Skeleton of the Horse.* In: SISSON, S. B. ***The Anatomy of the Domestic Animals***. 2. ed. Philadelphia: Saunders Company, 1914. Cap. 2. p. 76.

SOUZA, D. Imagem do Músculo da Cabeça do Equino: Desenho técnico. Faculdade Anhanguera de Campinas, **Passeidireto**. 2018.

TOMUTA, A. *X ray. Radius and Ulna fracture in a Dog: Radiography*. Tailândia: **Shutterstock**, 2020. Disponível em: <www.shutterstock.com>.

TORRES *et al*. **Cadernos Técnicos de Veterinária e Zootecnia:** Estudo Radiográfico dos Ossos e Articulações de Cães e Gatos. 1. ed. Minas Gerais: FEP MVZ, 2019.

URBAX, O. Músculos Equino Atividade: Exercícios de Anatomia e Fisiologia Animal. Faculdade Metropolitana de Manaus (FAMETRO), **Docsity**. 2020. Disponível em: <www.docsity.com/pt/docs/>.

VET 107. Órgãos Urinários. **Universidade Federal de Viçosa.** vet ufv. 2012. Disponível em: <vetufv12.blogspot.com>.

WALT, A. V. D. *Anatomy of the Canine Front Limb*. **Physiopedia**. United Kingdom. 2020. Disponível em: <www.physio-pedia.com>.

WATSON, M. *FAM Kidney Bovine: Lobulated*. **Quizlet**, 2016. Disponível em: <quizlet.com>.